

РЕКОМЕНДАЦИИ ESC ПО ДИАГНОСТИКЕ И ВЕДЕНИЮ ПАЦИЕНТОВ С ЗАБОЛЕВАНИЯМИ ПЕРИКАРДА 2015

Рабочая группа по диагностике и ведению заболеваний перикарда Европейского общества кардиологов (ESC)

При участии Европейской ассоциации кардиоторакальной хирургии (EACTS)

Авторы/члены рабочей группы: Yehuda Adler* (Председатель) (Израиль), Philippe Charron* (Председатель) (Франция), Massimo Imazio[†] (Италия), Luigi Badano (Италия), Gonzalo Barón-Esquivias (Испания), Jan Bogaert (Бельгия), Antonio Brucato (Италия), Pascal Gueret (Франция), Karin Klingel (Германия), Christos Lionis (Греция), Bernhard Maisch (Германия), Bongani Mayosi (Южная Африка), Alain Pavié (Франция), Arsen D. Ristić (Сербия), Manel Sabaté Tenas (Испания), Petar Seferovic (Сербия), Karl Swedberg (Швеция), и Witold Tomkowski (Польша).

Рецензенты: Stephan Achenbach (Координатор Комитета по рецензированию) (Германия), Stefan Agewall (Координатор Комитета по рецензированию) (Норвегия), Nawwar Al-Attar (Соединённое Королевство), Juan Angel Ferrer (Испания), Michael Arad (Израиль), Riccardo Asteggiano (Италия), Héctor Bueno (Испания), Alida L.P. Caforio (Италия), Scipione Carerj (Италия), Claudio Ceconi (Италия), Arturo Evangelista (Испания), Frank Flachskampf (Швеция), George Giannakoulas (Греция), Stephan Gielen (Германия), Gilbert Habib (Франция), Philippe Kolh (Бельгия), Ekaterini Lambrou (Кипр), Patrizio Lancellotti (Бельгия), George Lazaros (Греция), Ales Linhart (Чехия), Philippe Meurin (Франция), Koen Nieman (Нидерланды), Massimo F. Piepoli (Италия), Susanna Price (Соединённое Королевство), Jolien Roos-Hesselink (Нидерланды), François Roubille (Франция), Frank Ruschitzka (Швейцария), Jaime Sagristà Sauleda (Испания), Miguel Sousa-Uva[‡] (Португалия), Jens Uwe Voigt (Бельгия), Jose Luis Zamorano (Испания).

Формы раскрытия конфликтов интересов всех экспертов, участвовавших в разработке этих рекомендаций, доступны на сайте ESC <http://www.escardio.org/guidelines>

*Адреса для переписки: Yehuda Adler, Management, Sheba Medical Center, Tel Hashomer Hospital, City of Ramat-Gan, 5265601, Israel. Affiliated with Sackler Medical School, Tel Aviv University, Tel Aviv, Israel, Tel: +972 03 530 44 67, Fax: +972 03 530 51 18, Email: Yehuda.Adler@sheba.health.gov.il.

Philippe Charron, Service de Cardiologie, Chu Ambroise Paré, 9 av Charles de Gaulle, 92104 Boulogne Billancourt, France, Tel: +33 1 49 09 55 43, Fax: +33 1 42 16 13 64, Email: philippe.charron@aphp.fr.

[†]Massimo Imazio — координатор, учреждение указано в Приложении.

[‡]Представляет Европейскую ассоциацию кардиоторакальной хирургии (EACTS).

В подготовке данных рекомендаций приняли участие следующие подразделения ESC:

Ассоциация ESC: Ассоциация специалистов по острой сердечно-сосудистой помощи (Acute Cardiovascular Care Association; ACCA), Европейская ассоциация специалистов по сердечно-сосудистой профилактике и реабилитации (European Association for Cardiovascular Prevention & Rehabilitation; EACPR), Европейская ассоциация специалистов по методам визуализации сердечно-сосудистой системы (European Association of Cardiovascular Imaging; EACVI), Европейская Ассоциация по чрескожным вмешательствам (European Association of Percutaneous Interventions; EAPCI), Ассоциация специалистов по сердечной недостаточности (Heart Failure Association; HFA).

Советы ESC: Council for Cardiology Practice (CCP), Council on Cardiovascular Nursing and Allied Professions (CCNAP), Council on Cardiovascular Primary Care (CCPC).

Рабочие группы ESC: Сердечно-сосудистая фармакотерапия, Сердечно-сосудистая хирургия, Врожденные пороки сердца у взрослых, Заболевания миокарда и перикарда, Легочное кровообращение и правожелудочковая функция, Клапанная болезнь сердца.

Содержание данных рекомендаций, подготовленных Европейским Обществом Кардиологов (European Society of Cardiology, ESC) опубликовано исключительно для использования в личных и образовательных целях. Не допускается коммерческое использование содержания рекомендаций. Рекомендации ESC не могут быть переведены на другие языки либо воспроизведены, полностью

или частично, без письменного согласия ESC. Для получения данного согласия письменная заявка должна быть направлена в Oxford University Press — организацию, издающую European Heart Journal и официально уполномоченную ESC, рассматривать подобные заявки.

Отказ от ответственности. Рекомендации ESC отражают взгляды ESH и основаны на тщательном анализе научных данных, доступных во время подготовки данных рекомендаций. Медицинским работникам следует придерживаться данных рекомендаций в процессе принятия клинических решений. В то же время, рекомендации не могут заменить личную ответственность медицинских работников при принятии клинических решений с учетом индивидуальных особенностей и предпочтений пациентов и, при необходимости, предпочтений их опекунов и попечителей. Медицинские работники также несут ответственность в отношении дополнительной проверки всех надлежащих требований и правил перед назначением лекарственных средств и использованием медицинского оборудования.

© Европейское Общество Кардиологов (European Society of Cardiology, ESC) 2015. Все права защищены. Заявки на перевод и воспроизведение содержания рекомендаций следует направлять по электронной почте: journals.permissions@oup.com

Российский кардиологический журнал 2016, 5 (133): 117–162

<http://dx.doi.org/10.15829/1560-4071-2016-5-117-162>

Ключевые слова: рекомендации, этиология, констриктивный перикардит, диагностика, перикардит, перикард, прогноз, тампонада, лечение.

Оригинальная публикация: European Heart Journal (2015), 36 (44): 2921–2964, doi:10.1093/eurheartj/ehv319, Online publish-ahead-of-print 29 August 2015

Адаптированный перевод на русский язык: к.м.н. Таратухин Е. О.

Научное редактирование перевода выполнено: д.м.н., профессором, зав. кафедрой Московского факультета ГОУ ВПО "РГМУ РосЗдрава", Заслуженным врачом РФ **Арутюновым Г. П.**

2015 ESC GUIDELINES FOR THE DIAGNOSIS AND MANAGEMENT OF PERICARDIAL DISEASES

The Task Force for the Management of Infective Endocarditis of the European Society of Cardiology (ESC)

Endorsed by: European Association for Cardio-Thoracic Surgery (EACTS)

Russ J Cardiol 2016, 5 (133): 117–162

<http://dx.doi.org/10.15829/1560-4071-2016-5-117-162>

Key words: guidelines, aetiology, constrictive pericarditis, diagnosis, myopericarditis, pericardial effusion, pericardiocentesis, pericarditis, pericardium, prognosis, tamponade, therapy.

Оглавление

Сокращения и условные обозначения	120
Преамбула.....	121
1. Введение.....	122
1.1. Что нового о заболеваниях перикарда?	122
2. Эпидемиология, этиология и классификация болезней перикарда.....	123
2.1. Эпидемиология	123
2.2. Этиология.....	123
3. Перикардальные синдромы.....	124
3.1. Острый перикардит.....	124
3.1.1. Клиническое ведение и терапия	125
3.1.2. Прогноз	126
3.2. Постоянный и хронический перикардит.....	127
3.3. Рецидивирующий перикардит	127
3.3.1. Лечение	127
3.3.2. Прогноз.....	130
3.4. Перикардит с вовлечением миокарда (миоперикардит).....	130
3.4.1. Определение и диагноз.....	130
3.4.2. Ведение больного	130
3.4.3. Прогноз	131
3.5. Выпот в полость перикарда.....	131
3.5.1. Клиническая картина и диагностика	132
3.5.2. Оценка тяжести и ведение больного	132
3.5.3. Лечение	133
3.5.4. Прогноз и наблюдение.....	133
3.6. Тампонада сердца.....	134
3.7. Констриктивный перикардит.....	135
3.7.1. Клиническая картина	135
3.7.2. Диагностика	136
3.7.3. Терапия.....	136
3.7.4. Специфические формы	137
3.7.4.1. Транзиторный констриктивный перикардит.....	137
3.7.4.2. Выпотно-констриктивный перикардит	137
3.7.4.3. Хронический констриктивный перикардит	138
4. Сердечно-сосудистая визуализация и диагностика	138
4.1. Методы визуализации.....	138
4.1.1. Рентгенография грудной клетки.....	138
4.1.2. Эхокардиография.....	139
4.1.3. Компьютерная томография.....	139
4.1.4. Магнитный резонанс сердца.....	141
4.1.5. Ядерная медицина	142
4.1.6. Вентрикулография.....	142
4.1.7. Сочетание методов визуализации.....	142
4.2. Общий подход к диагностике.....	143
5. Специфическая этиология перикардальных синдромов	145
5.1. Вирусный перикардит.....	145
5.1.1. Определение и клинический спектр.....	145
5.1.2. Патогенез	145
5.1.3. Диагностика	146
5.1.4. Выявление вирусных нуклеиновых кислот	146
5.1.5. Терапия.....	146
5.2. Бактериальный перикардит.....	147

5.2.1. Туберкулёзный перикардит	147
5.2.1.1. Диагностика.....	147
5.2.1.2. Ведение	148
5.2.2. Гнойный перикардит	148
5.2.2.1. Эпидемиология.....	148
5.2.2.2. Диагностика.....	149
5.2.2.3. Ведение	149
5.3. Перикардит при почечной недостаточности.....	149
5.4. Вовлечение перикарда при системных аутоиммунных и аутовоспалительных заболеваниях	150
5.5. “Синдромы после поражения сердца”	150
5.5.1. Определение и диагностика	151
5.5.2. Ведение	151
5.5.3. Профилактика	151
5.5.4. Прогноз	151
5.5.4.1. Перикардит после ИМ	151
5.5.4.2. Послеоперационный выпот.....	152
5.6. Травматический перикардиальный выпот и гемоперикард.....	152
5.7. Вовлечение перикарда при неопластической патологии.....	153
5.8. Другие формы заболеваний перикарда.....	154
5.8.1. Лучевой перикардит	154
5.8.2. Хилоперикард	155
5.8.3. Лекарственный перикардит и перикардиальный выпот	155
5.8.4. Гидроперикард при метаболическом и эндокринных синдромах.....	156
5.8.5. Поражение перикарда при лёгочной артериальной гипертензии	156
5.8.6. Кисты перикарда	156
6. Возрастные и половые особенности при заболеваниях перикарда	157
6.1. Педиатрия.....	157
6.2. Беременность, лактация и репродукция.....	157
6.3. Пожилой возраст.....	158
7. Интервенционные техники лечения и хирургия	158
7.1. Перикардиоцентез и дренирование	158
7.2. Перикардиоскопия	159
7.3. Анализ выпота и биоптатов.....	159
7.4. Внутривнутриперикардиальное лечение	159
7.5. Перикардиальный доступ для электрофизиологических методов	159
7.6. Хирургия при заболеваниях перикарда	159
7.6.1. Перикардиальное окно.....	159
7.6.2. Перикардэктомия	160
8. Будущие направления и проблемы	160
9. “Делать или не делать” — основные тезисы рекомендаций по заболеваниям перикарда	160
10. Web-приложение.....	161
11. Приложение.....	161

Сокращения и условные обозначения

БППП — болезнь почек последней стадии	ПП — правое предсердие
ВВИГ — внутривенные иммуноглобулины	ПТС — пост-перикардитомический синдром
ВИЧ — вирус иммунодефицита человека	ПЦР — полимеразная цепная реакция
ГВ6 — герпес-вирус 6	ПЭТ — позитрон-эмиссионная томография
ИЛ-1 — интерлейкин-1	РКИ — рандомизированные контролируемые исследования
ИМ — инфаркт миокарда	СН — сердечная недостаточность
ИФγ — интерферон-гамма	СОЭ — скорость оседания эритроцитов
КК — креатинкиназа	СППС — синдром после поражения сердца
КТ — компьютерная томография	СРБ — С-реактивный белок
КФК — креатин фосфокиназа	ТБ — туберкулёз
ЛАГ — легочная артериальная гипертензия	ФДГ — 18F-фтордезоксиглюкоза
ЛГ — лёгочная гипертензия	ФНО — фактор некроза опухоли
ЛЖ — левый желудочек	ЧКВ — чрескожное коронарное вмешательство
ЛП — левое предсердие	ЭКГ — электрокардиограмма
МРС — магнитно-резонансное исследование сердца	ЭБВ — вирус Эпштейна-Барра
НПВС — нестероидные противовоспалительные средства	ЭхоКГ — эхокардиография (эхокардиограмма)
НСЕ — нейрон-специфическая енолаза	КПР — Комитет ESC по практическим рекомендациям
ОШ — отношение шансов	ESC — Европейское общество кардиологов
ПЖ — правый желудочек	HR — отношение рисков

Преамбула

В Рекомендациях обобщены и проанализированы все доказательные данные, доступные на момент написания, по конкретному вопросу с целью помощи практикующим работникам здравоохранения в выборе лучших стратегий ведения конкретного пациента с данным состоянием, принимая во внимание исходы и соотношение риск-польза конкретных диагностических и лечебных мероприятий. Руководства и Рекомендации призваны помочь врачам в принятии каждодневных решений. Тем не менее, бремя принятия конечного решения относительно каждого конкретного пациента, в сотрудничестве с самим пациентом и его представителями, ложится на практического врача.

В последние годы Европейским обществом кардиологов (ESC) и другими обществами и организациями выпущено довольно много рекомендаций. Ввиду влияния на результаты оказания помощи, созданы специальные критерии для оценки рекомендаций, чтобы принятие решений на их основе было максимально прозрачным. Подобные критерии для Рекомендаций ESC могут быть найдены на сайте ESC (<http://www.escardio.org/Guidelines-&Education/Clinical-Practice-Guidelines/Guidelines-development/Writing-ESC-Guidelines>). Данные Рекомендации представляют официальную позицию двух сообществ по обозначенной проблеме и регулярно обновляются.

Члены Рабочей группы были отобраны Европейским обществом кардиологов с целью создания представительства профессионалов, вовлечённых в оказание помощи пациентам данного профиля. Отобранные эксперты также провели всестороннюю оценку доступной доказательной базы по ведению

(включая диагностику, лечение, профилактику и реабилитацию) пациентов с данной патологией в соответствии с политикой Комитета ESC по практическим рекомендациям (КПР). Была проведена критическая оценка диагностических и лечебных процедур, включая отношение “риск-польза”. При наличии, были также включены данные о расчётных исходах для больших популяций. Уровень доказательности и сила рекомендаций по конкретным способам лечения были взвешены и ранжированы по шкалам, как представлено в таблицах 1 и 2.

Эксперты и рецензенты заполнили “декларации конфликта интересов” по возможным или имеющимся конфликтам интересов. Эти формы, собранные в один документ, доступны на сайте ESC (www.escardio.org/guidelines). О любых изменениях в декларациях интересов, возникавших в период написания текста, было необходимо проинформировать ESC с последующим внесением соответствующих дополнений. Рабочая группа была финансирована ESC без какого-либо участия индустрии здравоохранения.

Комитет КПР наблюдает и координирует подготовку новых Рекомендаций Рабочими группами, группами экспертов или согласительными комиссиями. Комитет также отвечает за процесс утверждения данных Рекомендаций. Они проходят серьёзное рецензирование в КПР, партнёрским комитетом и внешними экспертами. После получения одобрений текст утверждается всеми входящими в Рабочую группу экспертами. Окончательный документ утверждается КПР для одновременной публикации в Европейском кардиологическом журнале. Рекомендации были созданы после тщательного анализа доступной на момент публикации научной и медицинской информации.

Таблица 1

Классы рекомендаций

Классы рекомендаций	Определение	Предлагаемая формулировка
Класс I	Данные и/или всеобщее согласие, что конкретный метод лечения или вмешательство полезны, эффективны, имеют преимущества.	Рекомендуется / показан
Класс II	Противоречивые данные и/или расхождение мнений о пользе/эффективности конкретного метода лечения или процедуры.	
Класс IIa	<i>Большинство данных/мнений говорит о пользе/эффективности.</i>	Целесообразно применять
Класс IIb	<i>Данные/мнения не столь убедительно говорят о пользе/эффективности.</i>	Можно применять
Класс III	Данные и/или всеобщее согласие, что конкретный метод лечения или вмешательство не являются полезной или эффективной, а в некоторых случаях могут приносить вред.	Не рекомендуется

Таблица 2

Уровни доказательности

Уровень доказательности A	Данные многочисленных рандомизированных клинических исследований или мета-анализов.
Уровень доказательности B	Данные одного рандомизированного клинического исследования или крупных нерандомизированных исследований.
Уровень доказательности C	Согласованное мнение экспертов и/или небольшие исследования, ретроспективные исследования, регистры.

Задача разработки Рекомендаций не только включает интеграцию самых свежих исследований, но и создание образовательных средств и программ внедрения рекомендаций. Чтобы внедрить их в практику, создаются сокращённые карманные версии, слайды, буклеты, карточки для неспециалистов, электронные версии (программы для смартфонов и др.). Эти версии являются сокращёнными, и потому при необходимости нужно обращаться к полным версиям, которые свободно доступны на сайте ESC. Национальные общества, входящие в ESC, должны способствовать переводу, распространению и внедрению Рекомендаций ESC. Программы по внедрению необходимы, поскольку было показано, что исходы заболеваний могут в значительной мере улучшаться при тщательном следовании клиническим рекомендациям.

Для оценки соответствия каждодневной практики предлагаемым рекомендациям необходимы опросы и регистры. Это позволит замкнуть связь между клиническими исследованиями, созданием рекомендаций, их распространением и внедрением в практику.

Работники здравоохранения призываются взять на вооружение Рекомендации ESC во время принятия решений, как и во время выработки стратегий профилактики, диагностики и лечения; однако никаким образом Рекомендации ESC не перекрывают личную ответственность практических работников при принятии решений в конкретном случае, а также учёт мнения самого пациента или его представителя. Кроме того, на практикующем профессионале лежит ответственность за проверку правил и регуляторных условий в отношении препаратов и устройств на момент их применения.

1. Введение

Перикард (по-гречески, “σπῆρ” — вокруг, и “κάρδιον” — сердце) — это двустенная сумка, содержащая сердце и корни основных сосудов. Перикардальная сумка включает два слоя, серозный висцеральный слой (известный также как эпикард, потому что прилежит к миокарду) и фиброзный париетальный слой. Между ними расположена полость перикарда, содержащая перикардальную жидкость. Перикард фиксирует сердце в области средостения, защищает от инфекции и обеспечивает “смазывание” сердца при сокращении.

Заболевания перикарда могут быть как изолированными, так и частью системных заболеваний [1-5]. Основные синдромы поражения перикарда — перикардиты (острый, подострый, хронический и рецидивирующий), перикардальный выпот, тампонада сердца, констриктивный перикардит и утолщения перикарда [1, 4, 5]. Поскольку на сегодняшний день нет препаратов, содержащих в инструкции по применению показание “перикардит”, то вся медикаментозная терапия заболеваний перикарда считается “офф-лейбл” (off-label, использование лекарственных

средств по показаниям, не утверждённым государственными регулирующими органами).

1.1. Что нового о заболеваниях перикарда?

Заболевания перикарда довольно распространены в клинической практике, и после появления Рекомендаций ESC 2004г появились публикации новых данных [1].

Были предложены новые диагностические стратегии для категоризации пациентов с перикардитом и выпотом в полость перикарда, позволяющие выделять больных высокого риска, госпитализировать их, а также стандартизирующие дополнительные диагностические методы [4-9]. Более того, были предложены специальные критерии диагностики острого и рецидивирующего перикардита в клинической практике [2, 4-15].

Мультимодальная визуализация стала обязательным подходом в современной диагностике. Как Американское общество эхокардиографии, так и Европейская ассоциация сердечно-сосудистой визуализации предложили рекомендации в последние годы [2, 3].

Этиология и патофизиология заболеваний перикарда остаются недостаточно полно описанными, однако были описаны новые данные, которые поддерживают иммунный патогенез рецидивов и новых форм, связанных аутовоспалением, особенно в педиатрии [4, 6]. Стали доступными первые эпидемиологические данные [7, 16].

Возрастные и половые особенности теперь более понятны и прозрачны, включая особенности рекомендаций при беременности [17-27].

Много достижений в терапии появилось с первыми многоцентровыми рандомизированными исследованиями [10, 11, 13-15]. Колхицин показал себя как средство первого выбора для добавления к стандартной противовоспалительной терапии у пациентов с первым эпизодом перикардита или рецидивами, в целях улучшения ответа на терапию, снижения частоты рецидивов и повышения частоты ремиссий [10, 11, 13-15]. Специфические терапевтические дозировки без нагрузочной дозы и дозирование по массе тела были предложены для улучшения приверженности пациентов терапии [11, 15].

Стали доступными новые способы лечения при рефрактерных рецидивирующих перикардитах, включая альтернативную иммуносупрессию (например, азатиоприн), внутривенные иммуноглобулины (ВВИГ) и антагонисты интерлейкина-1 (ИЛ-1) (анакинра) [20-23, 28-32]. Была показана ценность перикардэктомии как возможной альтернативы медикаментозной терапии при рефрактерном рецидивирующем перикардите [33]. В первых крупных (>100 пациентов) проспективных и ретроспективных исследованиях был изучен прогноз и риск осложнений у пациентов с острым и рецидивирующим перикардитом [7, 9, 34-38].

Методы визуализации для выявления воспаления перикарда (например, магнитно-резонансное исследование сердца (МРС)) могут обнаруживать форму начального обратимого констриктивного перикардита, позволяя назначать медикаментозную противовоспалительную терапию, снижая необходимость операции [2, 39-41].

В целом, с 2004г появилось много важных данных, и новая версия Рекомендаций стала необходима для клинической практики. Однако, в области болезней перикарда имеется очень ограниченный набор рандомизированных контролируемых исследований (РКИ). Потому число показаний уровня IA ограничено.

2. Эпидемиология, этиология и классификация болезней перикарда

2.1. Эпидемиология

Несмотря на относительно высокую частоту заболеваний перикарда, эпидемиологических данных немного, особенно, исходящих из первичного звена. Перикардит — наиболее распространённое заболевание перикарда в клинической практике. Частота острого перикардита оценивается в 27,7 случаев на 100000 человек в общей популяции в год, по данным городской выборки Италии [7]. С перикардитом связано 0,1% всех госпитализаций и 5% госпитализаций в отделения экстренной помощи в связи с болью в грудной клетке [4, 5, 42]. По данным финского регистра (2000-2009гг), частота госпитализаций по поводу острого перикардита — 3,32 на 100000 человеко-лет [16]. Эти данные ограничены госпитализованными пациентами, а потому могут отражать меньшинство случаев, так как многие больные с перикардитом не госпитализируются [8, 9, 42, 43]. Мужчины в возрасте 16-65 лет имеют повышенный риск перикардита (относительный риск 2,02), чем женщины, в общей популяции госпитализованных, с максимальной разницей в риске — у взрослых, если сравнивать с общей популяцией. С острым перикардитом связано 0,2% госпитализаций по сердечно-сосудистым причинам. Доля госпитализаций снижается примерно на 51% каждые 10 лет по возрастным интервалам. Внутрибольничная летальность при остром перикардите 1,1% и увеличивается с возрастом и тяжёлыми инфекциями (пневмония или септицемия) [16]. Однако эти данные основаны только на госпитализациях. Рецидивы происходят у 30% больных в течение полутора лет после первого эпизода острого перикардита [10, 11].

2.2. Этиология

Простейшая этиологическая классификация заболеваний перикарда разделяет их по отношению к инфекции (табл. 3) [4, 6, 12, 44]. Этиология разнообразна и зависит от эпидемиологического окружения, популяционной принадлежности пациента

Этиология заболеваний перикарда.

Перикард может быть вовлечён во все формы заболеваний, включая инфекционные, аутоиммунные, неопластические, ятрогенные, травматические и метаболические

А. Инфекционные причины

Вирусные (обычные): энтеровирусы (Коксаки, эхо-вирусы), герпес-вирусы (Эпштейна-Барра, цитомегаловирус, вирус герпеса 6 типа), аденовирусы, парвовирус В19 (возможная общность в вирусными агентами миокардита).

Бактериальные: *Mycobacterium tuberculosis* (обычная, другие бактерии редко), *Coxiella burnetii*, *Borrelia burgdorferi*; редко: *Pneumococcus spp.*, *Meningococcus spp.*, *Gonococcus spp.*, *Streptococcus spp.*, *Staphylococcus spp.*, *Haemophilus spp.*, *Chlamydia spp.*, *Mycoplasma spp.*, *Legionella spp.*, *Leptospira spp.*, *Listeria spp.*, *Providencia stuartii*.

Грибки (редко): *Histoplasma spp.* (более характерно при сохранном иммунитете), *Aspergillus spp.*, *Blastomyces spp.*, *Candida spp.* (более характерно для иммунодефицитов).

Паразиты (очень редко): *Echinococcus spp.*, *Toxoplasma spp.*

В. Неинфекционные причины

Аутоиммунные (обычные):

Системные аутоиммунные и аутовоспалительные заболевания (системная красная волчанка, синдром Шёгрена, ревматоидный артрит, склеродермия), системные васкулиты (т.е., эозинофильный гранулематоз с полиангиитом или аллергический гранулематоз, ранее называвшийся синдром Чардж-Строс, болезнь Хортон, болезнь Такаясю, синдром Бехчета), саркоидоз, семейная средиземноморская лихорадка, воспалительные заболевания, болезнь Стила.

Неопластические:

Первичные опухоли (редко, среди всех — мезотелиома). Вторичные метастатические (обычные, среди всех — рак лёгкого и молочной железы, лимфома).

Метаболические: уремия, микседема, анорексия, другие редки.

Травматические и ятрогенные:

Раннее начало (редко):

- Прямое ранение (проникающая торакальная хирургия, перфорация пищевода).
- Непрямое повреждение (непроникающее повреждение грудной клетки, радиация).

Позднее начало: синдромы повреждения перикарда (обычны), как после инфаркта миокарда, постперикардиотомический синдром, посттравматический, включая формы после ятрогенной травмы (напр., чрескожное коронарное вмешательство, внедрение электрода водителя ритма, радиочастотная абляция).

Лекарственные (редко): волчаночноподобный синдром (прокаинамид, гидралазин, метилдопа, изониазид, фениитоин); антинеопластические средства (часто ассоциированы с кардиомиопатией, могут вызвать прямую перикардиопатию): доксорубин, даунорубин, цитозин арабинозид, 5-фторурацил, циклофосфамид; пенициллины — как перикардит гиперчувствительности с эозинофилией; амиодарон, метисергид, мезалазин, клозапин, миноксидил, дантролен, практолен, фенилбутазон, тиазиды, стрептомицин, тиюрацилы, стрептокиназа, п-аминосалицилат, препараты серы, циклоспорин, бромокриптин, некоторые вакцины, ГМ-КСФ, анти-ФНО-агенты.

Другие (часто): амилоидоз, диссекция аорты, лёгочная артериальная гипертензия и хроническая сердечная недостаточность.

Другие (нечасто): наследственное частичное или полное отсутствие перикарда.

Сокращения: ГМ-КСФ — гранулоцитарно-макрофагальный колониестимулирующий фактор, ФНО — фактор некроза опухоли.

Таблица 4
Определения и диагностические критерии перикардита (см. текст)

Перикардит	Определение и диагностические критерии
Острый	Воспалительный перикардиальный синдром диагностируется, если есть хотя бы 2 из 4 критериев: (1) перикардитическая боль в груди (2) перикардиальные шумы (3) новый распространённый подъём ST или депрессия PR на ЭКГ (4) перикардиальный выпот (новый или ухудшившийся) Дополнительные подтверждающие данные: — повышение маркеров воспаления (т.е., С-реактивный белок, скорость оседания эритроцитов, лейкоциты крови); — данные за воспаление перикарда методами визуализации (КТ, МРС).
Недолеченный	Перикардит длительностью более 4-6 нед., но меньше 3 мес., без ремиссии.
Рецидивирующий	Рецидив перикардита после первого эпизода острого перикардита и бессимптомного интервала 4-6 нед. и дольше ^а .
Хронический	Перикардит длительностью более 3 мес.

Приложение: ^а — обычно в пределах 18-24 мес., но точная верхняя граница не установлена.

Сокращения: КТ — компьютерная томография, МРС — магнитно-резонансное исследование сердца.

и клинического контекста. В развитых странах обычно вирусы вызывают перикардит [6], тогда как туберкулёз (ТБ) — наиболее частая причина заболеваний перикарда в мире и в развивающихся странах, где ТБ эндемичен. В таком контексте, ТБ обычно ассоциирован с вирусом иммунодефицита человека (ВИЧ), особенно в Центральной Африке [44].

3. Перикардиальные синдромы

Поражение перикарда включает в себя разные клинические состояния, которые можно объединить в специфические “синдромы”. Классическими перикардиальными синдромами считаются: перикардит, выпот в полость перикарда, тампонада перикарда и констриктивный перикардит. Выпот и тампонада могут развиваться без перикардита и относиться к различным нозологическим группам. Особенным считается состояние, когда перикардит сочетается с воспалением миокарда, которое в научной литературе называется “миоперикардитом”.

3.1. Острый перикардит

Острый перикардит — это воспалительное поражение перикарда с выпотом или без выпота в его полость [1-11, 42]. Клинический диагноз может

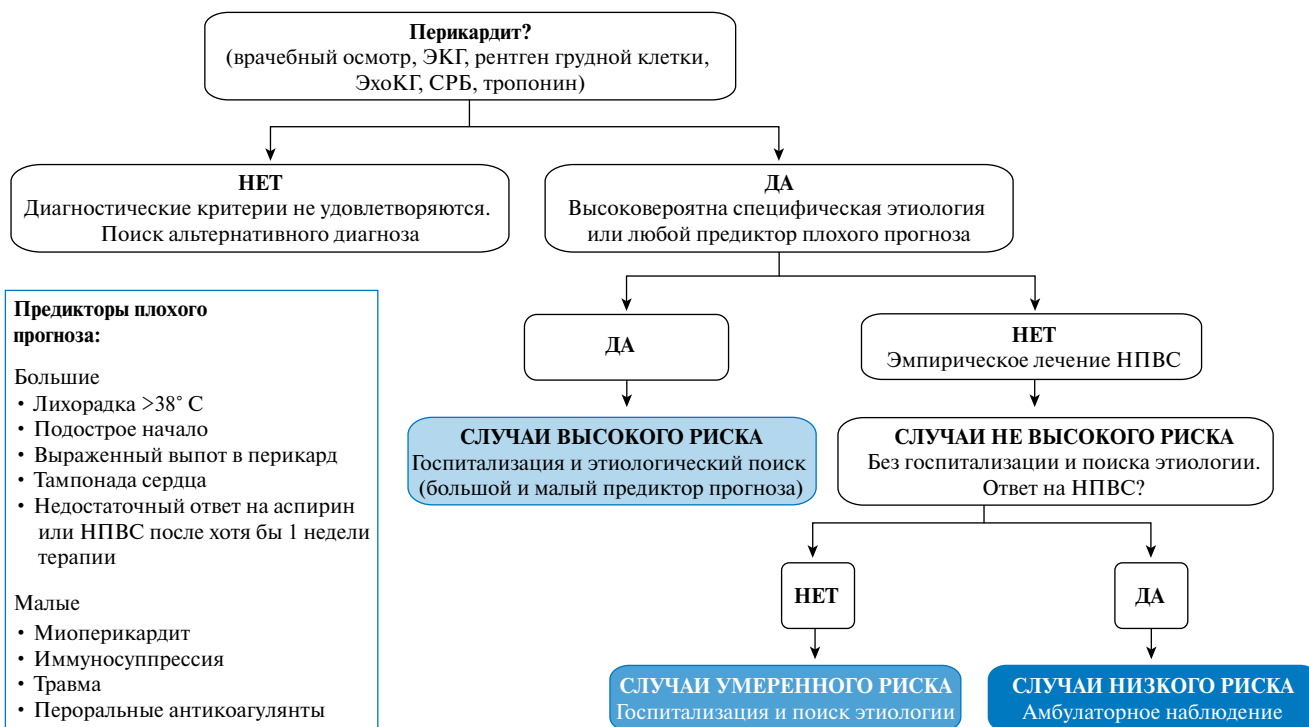


Рис. 1. Предлагаемый путь работы с перикардитом.

Примечание: Предполагаемый стратифицированный подход к острому перикардиту в зависимости от эпидемиологического фона и предикторов плохого прогноза на момент первичного осмотра (по [5, 6, 8, 12]). Достаточно хотя бы одного предиктора плохого прогноза для определения случая высокого риска. Большие критерии были выработаны многофакторным анализом [9], малые критерии основаны на мнении экспертов и обзоре литературы. Случаи умеренного риска определяются как случаи без негативных прогностических предикторов, но недостаточным ответом на НПВС. Случаи низкого риска включают те, в которых нет негативных предикторов и хороший ответ на противовоспалительную терапию. Под специфической этиологией подразумевается не идиопатическая.

Сокращения: ЭКГ — электрокардиограмма, НПВС — нестероидные противовоспалительные средства.

быть поставлен по двум критериям (табл. 4) [2, 4-15]: (1) боль в груди (>85-90% случаев) — обычно острая подобная плевриту, ослабевающая в положении сидя с наклоном вперед; (2) шум трения перикарда ($\leq 33\%$ случаев) — поверхностный скребущий или скрипящий звук, лучше всего слышимый по левой границе грудины; (3) изменения электрокардиограммы (ЭКГ) (до 60% случаев) — с новым распространённым подъёмом сегмента ST или депрессией сегмента PR в острую фазу (Web рис. 1); (4) выпот в полость перикарда (до 60% случаев, обычно умеренный) (Web рис. 2). Появление дополнительных признаков и симптомов, в том числе — системной инфекции (лихорадка и лейкоцитоз) или системного воспаления или злокачественного новообразования может зависеть от этиологии [45].

Распространённый подъём ST считается типичным признаком острого перикардита (Web рис. 1). Однако важно, что изменения на ЭКГ подразумевают вовлечение эпикарда, так как париетальный перикард сам по себе электрически инертен [5-7, 34]. Типичные признаки на ЭКГ встречаются в 60% случаев [10, 11]. Временная динамика изменений на ЭКГ при остром перикардите крайне разнородна у разных больных и зависит от терапии. Основные дифференциально-диагностические элементы — острые коронарные синдромы с подъёмом ST и ранняя реполяризация [6, 12, 46].

Повышение маркеров воспаления (например, С-реактивного белка (СРБ) и скорости оседания эритроцитов (СОЭ), как и повышение числа лейкоцитов) довольно обычный подтверждающий признак у пациентов с острым перикардитом, и может быть полезно для контроля активности заболевания и эффекта лечения [2, 47]. Пациенты с сопутствующим миокардитом могут также иметь повышение маркеров повреждения миокарда (т.е., креатинкиназу (КК), тропонин) [7, 34].

Рентгенограмма грудной клетки обычно в норме у пациентов с острым перикардитом; кардиоторакальное отношение начинает меняться только при перикардиальном выпоте более 300 мл [48]. При плевропульмональной патологии могут также обнаруживаться симптомы плевроперикардиального вовлечения [2, 3].

Рекомендации по диагностике острого перикардита

Рекомендации	Класс ^a	Уровень ^b	Ссылки ^c
Электрокардиограмма рекомендуется всем пациентам с подозрением на острый перикардит	I	C	
Трансторакальная ЭхоКГ рекомендуется всем пациентам с подозрением на острый перикардит	I	C	

Рентгенография грудной клетки рекомендуется всем пациентам с подозрением на острый перикардит	I	C	
Определение маркеров воспаления (т.е., СРБ) и повреждения миокарда (т.е., КК, тропонин) рекомендуется всем пациентам с подозрением на острый перикардит	I	C	

Примечание: ^a — класс рекомендаций, ^b — уровень доказательности, ^c — ссылки, поддерживающие уровень доказательности.

Сокращения: СРБ — С-реактивный белок, КК — креатинкиназа.

3.1.1. Клиническое ведение и терапия

Нет строгой необходимости выявлять этиологический фактор у всех пациентов, особенно, в странах с малой распространённостью ТБ, ввиду относительно доброкачественного течения перикардита, связанного с основными причинами, и довольно низкой результативностью диагностических вмешательств [6, 8, 12, 49]. Специфические идентифицируемые причины (невирусные-неидиопатические), как и признаки высокого риска в контексте острого перикардита связаны с повышенным риском осложнений во время периода наблюдения (тампонада, рецидивы, констрикция) [9, 12, 43, 50]. Неблагоприятный прогноз определяют такие факторы, как высокая температура (>38° C), подострое течение (симптомы в течение нескольких дней без острого начала, большое количество выпота в полость перикарда (т.е. эхо-негативное пространство в диастолу более 20 мм), тампонада сердца и отсутствие ответа на нестероидные противовоспалительные средства (НПВС) в течение 7 дней [9, 43, 50]. Другие, “малые”, факторы риска также следует иметь в виду; они основаны на соглашении экспертов и обзоре литературы, включая ассоциированный с миокардитом перикардит (миоперикардит), иммунодепрессию, травму или приём пероральных антикоагулянтов.

На этом основании предложена классификация перикардитов (рис. 1, Web табл. 6) [5, 6, 43]. Любое клиническое проявление, которое может навести на мысль о первичной этиологии (например, системные воспалительные заболевания), или хотя бы один признак плохого прогноза (большие и малые факторы риска) требует госпитализации и поиска причины [9, 43, 49-51]. С другой стороны, пациентов без признаков осложнения можно вести амбулаторно, назначив им эмпирическую противовоспалительную терапию, с проведением контроля через 1 нед. [9].

Рекомендации по ведению острого перикардита

Рекомендации	Класс ^a	Уровень ^b	Ссылки ^c
Госпитализация рекомендуется всем пациентам высокого риска с острым перикардитом (хотя бы один фактор риска ^d)	I	B	8, 9

Амбулаторное ведение рекомендуется всем пациентам низкого риска с острым перикардитом	I	B	8, 9
Оценка ответа на противовоспалительную терапию рекомендуется через 1 нед.	I	B	8, 9

Примечание: ^a — класс рекомендаций, ^b — уровень доказательности, ^c — ссылки, поддерживающие уровень доказательности, ^d — см. рис. 1 (как малые, так и большие предикторы плохого прогноза).

При обнаружении причины, отличающейся от вирусной инфекции, показана терапия, специфическая для этиологического фактора [49, 51] и по эпидемиологической обстановке (высокая/низкая распространённость ТБ) [8, 12, 52]. Первой нефармакологической рекомендацией для пациентов, не вовлечённых в соревновательный спорт, является резкое ограничение физической активности до обычного “сидячего образа жизни” пока не исчезнет симптоматика, и не нормализуется уровень СРБ [53]. Спортсменам рекомендуется возвращаться к тренировкам только после разрешения симптоматики и нормализации диагностических показателей (СРБ, ЭКГ и данных эхокардиограммы) [53, 54]. По соглашению экспертов предложен минимальный срок ограничения — 3 мес. от начала заболевания [54]. Мы считаем, что применять такое ограничение нужно только к спортсменам, для остальных может быть достаточным более короткий период (до ремиссии). Аспирин и НПВС являются основными препаратами для лечения острого перикардита [5, 6, 55, 56]. Имеются предложения применять и другие противовоспалительные средства (табл. 5).

Выбор препарата должен основываться на анамнезе пациента (противопоказания, прежняя эффективность и побочные эффекты), наличии сопутствующей патологии (предпочсть аспирин другим НПВС, если он уже нужен как антитромбоцитарное средство) и опыте врача [56].

Колхицин рекомендуется в низких дозах, подобранных по массе тела, для улучшения ответа на медикаментозную терапию и предотвращения рецидивов [10, 11, 57-59]. Отменять колхицин постепенно необязательно, но это может оказаться необходимым для предотвращения рецидива [5, 6, 56]. Кортикостероиды следует рассматривать как средство второй линии у пациентов с противопоказаниями и безуспешным применением аспирина или НПВС, поскольку существует риск хронического течения заболевания, а также риск лекарственной зависимости; в этом случае их используют вместе с колхицином. Если кортикостероиды и применяются, то в малых дозах (например, преднизолон 0,2-0,5 мг/кг в день или эквивалентно), а не в высоких (т.е., преднизолон 1,0 мг/кг в день или эквивалентно) [35]. Начальная доза должна поддерживаться до разрешения симптомов или нормализации СРБ, затем постепенно отменяется [5, 6, 35, 47, 56].

Рекомендации по лечению острого перикардита

Рекомендации	Класс ^a	Уровень ^b	Ссылки ^c
Аспирин и НПВС рекомендуются как терапия первой линии для острого перикардита, с гастропротекцией	I	A	55
Колхицин рекомендуется как терапия первой линии для острого перикардита как добавление к аспирину/НПВС	I	A	10, 11, 58, 59
Следует использовать СРБ для определения длительности лечения и оценки ответа на терапию	Ia	C	
Низкие дозы кортикостероидов ^d следует рассматривать при остром перикардите в случае противопоказаний/неуспеха аспирина/НПВС и колхицина, и когда исключена инфекционная причина или если есть специфическое показание вроде аутоиммунного заболевания	Ia	C	
Следует рассмотреть ограничение физической активности для не-спортсменов с острым перикардитом до разрешения симптомов и нормализации СРБ, ЭКГ и эхокардиограммы	Ia	C	
Спортсменам длительность ограничения тренировок следует устанавливать до исчезновения симптомов и нормализации СРБ, ЭКГ и эхокардиограммы — как минимум 3 мес. рекомендуется	Ia	C	
Кортикостероиды не рекомендуются как терапия первой линии для острого перикардита	III	C	

Примечание: ^a — класс рекомендаций, ^b — уровень доказательности, ^c — ссылки, поддерживающие уровень доказательности, ^d — добавление к колхицину.

Сокращения: НПВС — нестероидные противовоспалительные средства, СРБ — С-реактивный белок, ЭКГ — электрокардиограмма.

3.1.2. Прогноз

У большинства пациентов с острым перикардитом (в основном, если предполагается вирусный или идиопатический перикардит) благоприятный долгосрочный прогноз [36]. Тампонада сердца развивается редко при остром идиопатическом перикардите и более обычна при специфическом основном заболевании (злокачественные опухоли, ТБ или гнойный перикардит). Констриктивный перикардит может развиваться у <1% пациентов с острым идиопатическим перикардитом и также более характерен при специфической этиологии. Риск развития констрикции может расцениваться как низкий (<1%) для идиопатического и предполагаемого вирусного перикардита; средний (2-5%) для аутоиммунного, иммунно-опосредованного и паранеопластического; высокий (20-30%) для бактериального, особенно, гнойного и ТБ [36]. Примерно у 15-30% пациентов с идиопатическим острым перикардитом, не получающих колхицин, разовьётся рецидивирующее течение заболевания и его постоянная (incessant) форма,

Таблица 5

Обычные в практике противовоспалительные средства при остром перикардите

Препарат	Обычная доза ^а	Длительность ^б	Выход из дозирования ^а
Аспирин	750-1000 мг каждые 8 ч	1-2 нед.	Снижать дозу по 250-500 мг каждые 1-2 нед.
Ибупрофен	600 мг каждые 8 ч	1-2 нед.	Снижать дозу по 200-400 мг каждые 1-2 нед.
Колхицин	0,5 мг один раз в день (масса <70 кг) или два раза в день (≥70 кг)	3 мес.	Необязательно; альтернатива: 0,5 мг через день (<70 кг) или 0,5 мг один раз в день (≥70 кг)

Примечание: ^а — постепенное изменение дозы должно быть рассмотрено для аспирина и НПВС, ^б — длительность терапии определяется симптоматикой и уровнем СРБ, но обычно 1-2 нед. для неосложнённых случаев. Следует проводить гастропротекцию. Колхицин добавляется к аспирину или ибупрофену.

Таблица 6

Обычные в практике противовоспалительные средства для рецидивирующего перикардита

Препарат	Обычная доза ^а	Длительность ^б	Выход из дозирования ^а
Аспирин	500-1000 мг каждые 6-8 ч (диапазон 1,5-4 г в день)	недели-месяцы	Снижать дозу по 250-500 мг каждые 1-2 нед. ^б
Ибупрофен	600 мг каждые 8 ч (диапазон 1200-2400 мг)	недели-месяцы	Снижать дозу по 200-400 мг каждые 1-2 нед. ^б
Индометацин	25-50 мг каждые 8 ч: начинать с минимальной дозы и титровать вверх, чтобы избежать головной боли и головокружения	недели-месяцы	Снижать дозу на 25 мг каждые 1-2 нед. ^б
Колхицин	0,5 мг два раза или раз в день при массе <70 кг или при непереносимости более высоких доз	Как минимум 6 мес.	Необязательно; альтернатива: 0,5 мг через день (<70 кг) или 0,5 мг один раз в день (≥70 кг)

Примечание: ^а — постепенное изменение дозы должно быть рассмотрено для аспирина и НПВС, ^б — более длительное время выхода из дозирования для сложных, устойчивых случаев.

тогда как при назначении колхицина уровень рецидивов снижается в два раза [10, 11, 13-15].

3.2. Постоянный и хронический перикардит

Термин “постоянный” применяется для случаев с устойчивыми симптомами без чёткой ремиссии после острого эпизода. Термин “хронический” обычно относится — особенно, при выпотном перикардите, — к заболеванию длительностью >3 мес. [48]. Рабочая группа предполагает, что термин “острый” нужно применять к впервые развившемуся перикардиту, “постоянный” — к перикардиту с сохраняющимися симптомами >4-6 нед. (обычно столько длится противовоспалительная терапия и снятие с неё) [11, 60], а “хронический” для перикардитов дольше 3 мес.

3.3. Рецидивирующий перикардит

Диагноз рецидивирующего перикардита ставится в случае первого эпизода острого перикардита, свободного от симптомов периода 4-6 нед. и больше, и последующего рецидива перикардита (табл. 4) [11, 13-15]. Диагноз рецидива устанавливается в соответствии с теми же критериями, что и острого перикардита. СРБ [2, 47], компьютерная томография (КТ) и/или МРС могут дать подтверждающую информацию в атипичных и сомнительных случаях, показывающих воспаление перикарда через признаки отёка и контрастного усиления видимости перикарда [2, 39].

Частота рецидивов после первого эпизода перикардита достигает 15-30% [10, 11] и может достигать

50% после первого рецидива, если не применялся колхицин [13-15], особенно, после лечения кортикостероидами.

В развитых странах зачастую не ищут этиологию у пациентов с нормальным иммунитетом, в общем, подразумевая, что заболевание иммуно-опосредованно [60-62]. Обычная причина рецидивов — недостаточное лечение первого эпизода. Почти в 20% случаев, когда проводятся вирусологические исследования выпота и тканей перикарда, обнаруживается вирус [63].

3.3.1. Лечение

Рецидивирующий перикардит следует лечить этиотропно, если причина известна. Аспирин и НПВС остаются главными в терапии (табл. 6, эл. табл. 1А, эл. вставка). Колхицин рекомендуется поверх стандартной противовоспалительной терапии, без нагрузочной дозы, в дозировках по массе тела (т.е., 0,5 мг один раз в день, если масса тела <70 кг, или 0,5 мг дважды в день, если масса тела 70 кг и более, в течение не менее 6 мес.) (табл. 6, Web табл. 1В) в целях улучшения ответа на медикаментозную терапию, увеличения шанса ремиссии и предотвращения рецидивов [13-15, 58, 59].

При недостаточной эффективности лечения аспирина/НПВС и колхицина, можно использовать кортикостероиды, однако их надо добавлять в низких или средних дозах к аспирину/НПВС и колхицину в виде тройной терапии, а не заменяя эти препараты, чтобы достичь большего контроля симптомов. Кортикостероиды в низких и средних дозах (т.е., преднизолон 0,2-

0,5 мг/кг/сут.) следует избегать при инфекциях, в частности, бактериальных и ТБ, которые не исключаются; их применение следует ограничить специфическими показаниями (т.е., системными воспалительными заболеваниями, постперикардиотомическими синдромами, беременностью) или при непереносимости НПВС (настоящая аллергия, недавняя пептическая

язва или желудочно-кишечное кровотечение, пероральная терапия антикоагулянтами, когда риск кровотечения оценивается как высокий или неприемлемый), либо при продолжении заболевания, несмотря на положенные дозировки [58]. Хотя кортикостероиды дают быстрый контроль симптомов, они способствуют хроническому течению, большому риску рецидивов и побочных эффектов [35, 55, 61]. Если используются кортикостероиды, их отмена должна быть особенно медленной. В отношении рецидивов пороговая доза препарата эквивалентна 10-15 мг/сут преднизолона. При таком пороге полезно очень медленное понижение дозы на 1,0-2,5 мг каждые 2-6 нед. В случае возникновения рецидива, все усилия должны быть приложены к тому, чтобы дозу не увеличивать и не возобновлять приём кортикостероидов (табл. 6 и 7) [5, 6, 35, 61].

Таблица 7

**Выход из дозирования для кортикостероидов [35]
(информация по дозам представлена для преднизолона)**

Начальная доза 0,25-0,50 мг/кг/сут. ^a	Снижение дозы ^b
>50 мг	10 мг в день каждые 1-2 нед.
50-25 мг	5-10 мг в день каждые 1-2 нед.
25-15 мг	2,5 мг в день каждые 2-4 нед.
<15 мг	1,25-2,5 мг в день каждые 2-6 нед.

Примечание: ^a — избегать высоких доз, кроме особых случаев и только на несколько дней, с постепенным снижением до 25 мг в день. Преднизолон 25 мг эквивалентен метилпреднизолону 20 мг. ^b — каждое снижение дозы преднизолона должно быть сделано, только если пациент бессимптомен и СРБ в норме, особенно, для доз <25 мг в день. Приём кальция (перорально добавки) 1200-1500 мг в день и витамин D 800-1000 МЕ в день всем пациентам, получающим глюкокортикоиды. Более того, бифосфонаты рекомендуются для предотвращения потери костной массы женщинам в постменопаузе и мужчинам 50 лет и старше, у которых долгосрочное лечение глюкокортикоидами начинается в дозе 5,0-7,5 мг в день и выше (по преднизолону).

После получения полного ответа на лечение, постепенно отменяются препараты одного класса, после чего постепенно отменяется колхицин (в наиболее сложных случаях, несколько месяцев). Рецидивы возможны после отмены каждого препарата. Постепенная отмена каждого следующего препарата должна происходить, если сохраняется нормальный уровень СРБ и отсутствует симптоматика [5, 6, 47, 56]. Рабочая группа не рекомендует использование

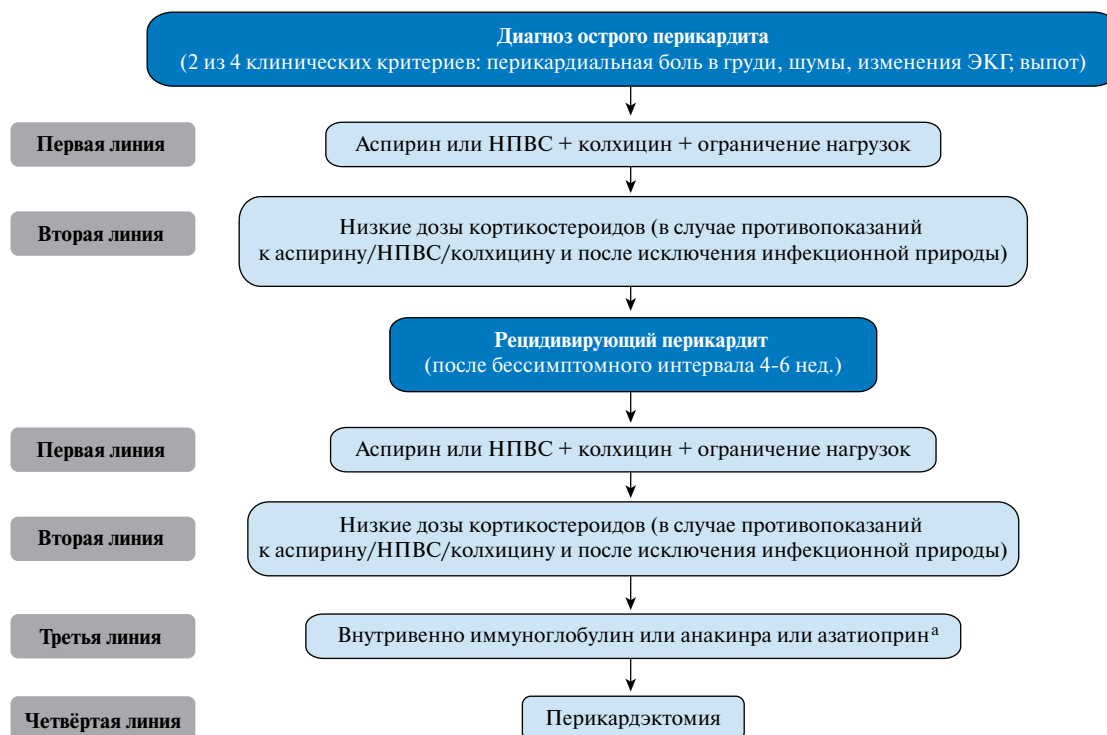

Рис. 2. Терапевтический алгоритм для острого и рецидивирующего перикардита (см. текст).

Примечание: Низкие дозы кортикостероидов рассматриваются, когда есть противопоказания к другим препаратам и когда есть неполный ответ на аспирин/НПВС с колхицином; в таком случае, следует рассмотреть добавление этих препаратов вместо замены других противовоспалительных препаратов.

^aАзатиоприн — стероид-сберегающий и имеет медленное начало действия в сравнении с внутривенным иммуноглобулином и анакинрой. Возможно, ввиду стоимости будет рассмотрен более дешёвый азатиоприн, а для рефрактерных случаев более дорогие варианты.

в качестве превентивной меры вакцину против гриппа в случае рецидивов перикардита, поскольку вирус гриппа — не причинный фактор перикардита. Эта вакцина должна применяться в соответствии со специальными показаниями, не связанными с самим перикардитом; более того, рецидивы перикардита обычно иммуно-опосредованы, и неадекватная стимуляция иммунитета может ухудшить течение или спровоцировать новый эпизод заболевания.

Альтернативный подход для минимизирования системных побочных эффектов кортикостероидов — интраперикардиальное введение невсасываемых препаратов [64, 65], однако эта методика требует дальнейшего изучения. У пациентов, которым показано длительное применение относительно высоких доз (т.е., преднизолон 15–25 мг/сут.) или которые не отвечают на противовоспалительную терапию, можно назначать другие препараты, например, азатиоприн [28], ВВИГ (как противовирусные, так и иммуномодулирующие) [29, 30] и анакинру — рекомбинантный антагонист рецепторов ИЛ-1 β [31, 32], но высокодоказательных данных пока нет (Web табл. 2). Другие иммуносупрессивные средства (например, циклофосфамид, циклоспорин, метотрексат, гидроксихлорохин, антагонисты фактора некроза опухоли (ФНО)) используются эпизодически. Менее токсичные средства могут предпочитаться, и иногда сочетаться, при терапии согласно индивидуальному профилю пациента и опыту врача (рис. 2). Азатиоприн — в основном, медленно действующий кортикостероид-сберегающий агент, полезный для контроля заболевания при длительном лечении, тогда как анакинра и ВВИГ эффективны во время острой фазы, хотя после отмены могут развиваться рецидивы [29–32]. Такие лекарственные препараты, как ВВИГ, анакинра и азатиоприн могут рассматриваться как препараты выбора в случаях подтвержденного неинфекционного, зависящего от кортикостероидов, рецидивирующего перикардита, не отвечающего на колхицин, после тщательной оценки рисков и пользы, и иногда после консультации междисциплинарными экспертами, включая иммунологов и/или ревматологов, если в учреждении нет соответствующего опыта. Также обязательно обучить пациента и его/её близких тому, какие существуют риски, связанные с применением иммуномодулирующих/иммуносупрессивных средств, и с мерами предосторожности во время лечения. Как последнее средство терапии может быть рассмотрена перикардотомия, но только после тщательной оценки безуспешности медикаментозной терапии, и с направлением пациента в лечебное учреждение, имеющее опыт подобного вмешательства [33]. Рекомендации по ограничению физической активности при остром перикардите применимы также при рецидивах [53, 54].

Рекомендации по ведению рецидивирующего перикардита

Рекомендации	Класс ^a	Уровень ^b	Ссылки ^c
Аспирин и НПВС — ключевые компоненты лечения и рекомендуются в полных дозах, если переносятся, до полного разрешения симптоматики	I	A	55, 56
Колхицин (0,5 мг дважды в день или 0,5 мг один раз в день пациентам <70 кг или не переносящих более высокие дозы); использование в течение 6 мес. рекомендуется как добавление к аспирину/НПВС	I	A	13-15, 58, 59
Терапию колхицином более длительную (>6 мес.) следует рассмотреть в некоторых случаях, согласно клиническому ответу	IIa	C	
СРБ следует учитывать при определении дозы и длительности лечения, оценки ответа на терапию	IIa	C	
После нормализации СРБ постепенный выход их терапии должен быть рассмотрен, с учётом симптомов и уровня СРБ, останавливая по одному классу препаратов за один раз	IIa	C	
Препараты, такие как ВВИГ, анакинра и азатиоприн, могут быть рассмотрены в случаях кортикостероид-зависимого рецидивирующего перикардита у пациентов, не отвечающих на колхицин	IIb	C	
Ограничение нагрузок следует рассмотреть для не-спортсменов с рецидивирующим перикардитом до нормализации СРБ и разрешения симптоматики, принимая во внимание анамнез заболевания и клинические состояния	IIa	C	
Ограничение тренировок минимум на 3 месяца следует рассмотреть у спортсменов с рецидивирующим перикардитом до разрешения симптоматики и нормализации СРБ, ЭКГ и эхокардиограммы	IIa	C	
При ишемической болезни сердца и необходимости антитромбоцитарной терапии аспирин следует рассмотреть в умеренно высоких дозах (1–2,4 г/день) (см. Web-приложение)	IIa	C	
Если симптомы сохраняются во время постепенного выхода из терапии, следует рассмотреть тактики, позволяющие не повышать дозы кортикостероидов для контроля симптомов, но повышать до максимальных дозы аспирина или НПВС, распределённых в течение суток (обычно каждые 8 ч) и, если нужно, добавляя колхицин и добавляя анальгетики для контроля боли	IIa	C	
Кортикостероиды не рекомендуются как терапия первой линии	III	B	13-15, 35, 37, 55

Примечание: ^a — класс рекомендаций, ^b — уровень доказательности, ^c — ссылки, поддерживающие уровень доказательности.

Сокращения: НПВС — нестероидные противовоспалительные средства, СРБ — С-реактивный белок, ВВИГ — внутривенные иммуноглобулины.

3.3.2. Прогноз

Тяжёлые осложнения нетипичны для идиопатического рецидивирующего перикардита [37, 60, 61]. Тампонада развивается редко и обычно проявляется в начале заболевания. Констриктивный перикардит никогда не обнаруживался у таких пациентов, несмотря на многочисленные рецидивы, и общий риск ниже, чем после первого эпизода острого перикардита (<1%) [36, 37, 61]. Потому важно дать пациентам информацию об их прогнозе, объясняя природу заболевания и его вероятное течение. Вероятность осложнений связана с этиологией, а не с числом рецидивов. Лечение лекарственными препаратами должно учитывать этот благоприятный момент, чтобы уходить в сторону от более токсичных препаратов. Тем не менее, качество жизни может ухудшаться у пациентов с частыми рецидивами, подострым или недолеченным перикардитом и зависимостью от глюкокортикоидов.

3.4. Перикардит с вовлечением миокарда (миоперикардит)

У перикардита и миокардита сходная этиология, поэтому в клинической практике может встречаться их сочетание [34, 36]. Согласно совместным решениям Рабочей группы, перикардит с известным или клинически подозреваемым вовлечением миокарда должен обозначаться как “миоперикардит”, тогда как преобладающий миокардит с вовлечением перикарда — “перимиокардит”. Классическая картина заболевания включает боль в грудной клетке в сочетании с другими признаками перикардита (шумы, элевация ST, выпот в полость перикарда), отмечается повышение маркеров повреждения миокарда (т.е., тропонина). Ограниченные клинические данные о причинах миоперикардита предполагают, что вирусы являются одной из наиболее частых причин в развитых странах, тогда как другие инфекционные причины (особенно ТБ) характерны для развивающихся стран. Кардиотропные вирусы могут вызывать воспаление перикарда и миокарда посредством прямого цитолитического или цитотоксического действия и/или сопутствующих иммунно-опосредованных механизмов. Такие механизмы играют особенно большую роль в случаях ассоциации с заболеваниями соединительной ткани, воспалениями кишечника, а также при радиационном, лекарственном, поствакцинальном миоперикардиальном поражении. Многие случаи миоперикардита протекают субклинически. У других пациентов сердечно-сосудистая симптоматика может быть стёрта выраженным системным воспалением [66]. Во многих случаях миоперикардиту предшествует или иногда сопутствует острая респираторная инфекция (особенно, острый тонзиллит, пневмония) или гастроэнтерит. Повышенная чувствительность тестов тропонина и их широкое

применение значительно увеличили обнаруживаемость заболевания [7, 34, 66-68].

3.4.1. Определение и диагноз

Диагноз преобладающего перикардита с вовлечением миокарда, или “миоперикардита”, может быть клинически установлен, если есть определённые критерии острого перикардита, а также повышенные маркеры повреждения миокарда (тропонин I или T, КФК-МВ) без новой локальной или диффузной недостаточности левого желудочка (ЛЖ) по данным ЭхоКГ или МРС [34]. Термин “миоперикардит” отражает первично перикардитический синдром с минимальным вовлечением миокарда, который относится к большинству сочетаний мио- и перикардитов в клинической практике [7, 9, 34, 68].

С другой стороны, свидетельство нового очагового или диффузного снижения функции ЛЖ у пациентов с повышенными биомаркерами миокарда и клиническими признаками острого перикардита указывает на преобладание миокардита с вовлечением перикарда (“перимиокардит”) [34, 66]. Четкое подтверждение наличия миокардита потребует эндомиокардиальной биопсии в соответствии с критериями Рабочей группы по заболеваниям миокарда и перикарда [69]. Однако, благоприятный прогноз у пациентов с подозрением на сопутствующее вовлечение миокарда при преобладающем перикардите (миокардите), при отсутствии или слабо выраженной форме дисфункции ЛЖ, и отсутствии симптомов сердечной недостаточности (СН) не требует проведения эндомиокардиальной биопсии [6, 34, 66-68, 70, 71].

В случаях перикардита с подозрением на ассоциацию с миокардитом, коронарография (в соответствии с клинической картиной и оценкой факторов риска) рекомендуется в целях исключения острого коронарного синдрома. МРС рекомендуется для подтверждения вовлечения миокарда и для исключения ишемического некроза миокарда в отсутствие явного коронарного поражения; это имеет значение для клиники и лечения [34, 66].

3.4.2. Ведение больного

Госпитализация рекомендуется для постановки диагноза и мониторинга пациентов с вовлечением миокарда и для дифференциальной диагностики, в первую очередь, с острым коронарным синдромом. Ведение миоперикардита такое же, как рекомендовано для перикардита. Эмпирическая противовоспалительная терапия (т.е., аспирин 1500-3000 мг/сут.) или НПВС (ибупрофен 1200-2400 мг/сут. или индометацин 75-150 мг/сут.) обычно назначаются против боли в грудной клетке, тогда как кортикостероиды применяются в качестве второй линии при противопоказаниях, непереносимости или неэффективности аспирина/НПВС [66]. В случае миоперикардита,

некоторые авторы рекомендуют снижать дозировки рекомендованные для перикардита без осложнений, так как лабораторные модели миокардита показали, что НПВС могут быть неэффективны или даже усиливать воспаление, повышая смертность [69, 70, 72, 73]. Тем не менее, перенос моделей на животных в клиническую практику требует оценки [66]. Кроме того, недостаточно данных, чтобы рекомендовать применение колхицина, который является хорошо испытанным дополнительным средством при остром и рецидивирующем перикардите [58]. Несмотря на нехватку специальной терапии в большинстве случаев, важны несколько неспецифических рекомендаций. Всем пациентам с миоперикардитом рекомендуется покой и избегание любой физической активности свыше обычной бытовой [53, 54, 66].

Случаи внезапной сердечной смерти описаны у военных и у спортсменов (футболисты, пловцы) после тяжёлых нагрузок, без продромальной симптоматики [53, 54, 66]. Хотя при изолированном перикардите возвращение к тренировкам разрешается, если нет больше данных за активность заболевания у не-спортсменов (или через 3 месяца у спортсменов), наличие или подозрение на вовлечение миокарда требует прекращения физических упражнений как минимум на 6 мес. от начала заболевания, согласно мнению экспертов и прежним рекомендациям относительно участия в соревновательных видах спорта [53, 54, 66].

3.4.3. Прогноз

Вовлечение миокарда в перикардит имеет благоприятный прогноз, и в нескольких сериях наблюдений не было показано ухудшение с развитием СН или смерти у больных с миоперикардитом [34, 66-68, 70, 71].

Рекомендации по диагностике и ведению перикардита с миокардитом

Рекомендации	Класс ^a	Уровень ^b	Ссылки ^c
В случаях перикардита с подозрением на ассоциированный миокардит, коронарография (соответственно клинической картине и оценке факторов риска) рекомендуется для исключения острого коронарного синдрома	I	C	
Магнитно-резонансное исследование сердца рекомендуется для подтверждения вовлечения миокарда	I	C	
Госпитализация рекомендуется для диагностики и мониторинга пациентов с вовлечением миокарда	I	C	
Покой и избегание физической активности более бытовой рекомендуется не-спортсменам и спортсменам с миоперикардитом в течение 6 месяцев	I	C	

Эмпирическая противовоспалительная терапия (самые низкие эффективные дозы) следует рассмотреть для контроля боли в груди	Ila	C	
--	-----	---	--

Примечание: ^a — класс рекомендаций, ^b — уровень доказательности, ^c — ссылки, поддерживающие уровень доказательности.

3.5. Выпот в полость перикарда

В норме перикардальная сумка содержит 10-50 мл жидкости, относящейся к ультрафильтрату плазмы, который служит смазкой между листками перикарда.

Любой патологический процесс обычно ведёт к воспалению с возможностью повышения продукции перикардальной жидкости (экссудата). Альтернативным механизмом накопления жидкости в перикарде может быть снижение реабсорбции ввиду повышения системного венозного давления при застойной СН или лёгочной гипертензии (ЛГ) (транссудат) [48]. Выпот в полость перикарда можно классифицировать по скорости нарастания его объёма (острый или подострый vs хронический, когда длится более 3 мес.), по распределению (локализованный или окружающий), влиянию на гемодинамику (нет влияния, тампонада сердца, констрикция), составу (экссудат, транссудат, кровь, редко — воздух, либо газ при бактериальных инфекциях) и, в частности, по размеру на основании простой полуколичественной ЭхоКГ-оценки (табл. 8) как малый (<10 мм), умеренный (10-20 мм), выраженный (>20 мм) (Web рис. 2) [48]. Эта полуколичественная оценка оказалась полезной при определении риска специфической этиологии и осложнений во время наблюдения больных с перикардитом [9, 48, 51]. За последние 20 лет было опубликовано пять больших исследований умеренных и выраженных перикардиальных выпотов (Web табл. 3) [74-78].

Существенная доля пациентов с выпотом в перикард бессимптомны, и выпот может оказаться случайной находкой на рентгено- или эхокардиограмме, выполненных по другому поводу. В соответствии с исследованиями, в развитых странах многие случаи остаются идиопатическими (до 50%), к остальным

Таблица 8

Классификация перикардиального выпота

Начало	Острый Подострый Хронический (>3 мес.)
Размер	Малый (<10 мм) Умеренный (10-20 мм) Выраженный (>20 мм)
Распределение	Окружающий Осумкованный
Состав	Транссудат Экссудат

причинам относят рак (10-25%), инфекции (15-30%), ятрогенные случаи (15-20%) и заболевания соединительной ткани (5-15%), тогда как ТБ преобладает в развивающихся странах (>60%), где он эндемичен [52, 79]. В случае выпотного перикардита, распространённость злокачественной или инфекционной этиологии варьируется от 15 до 50% в зависимости от исследования [6, 9].

3.5.1. Клиническая картина и диагностика

Клиническая картина выпота в полость перикарда зависит от скорости его накопления. Если он накапливается быстро, как после ранений или ятрогенной перфорации, развитие симптоматики очень быстрое и, к сожалению, даже относительно небольшой объём крови может за минуты повысить внутриперикардальное давление, вызвав тампонаду. С другой стороны, медленное накопление жидкости даёт возможность собраться большому её количеству в течение дней и недель, пока высота давления не приведёт к симптоматике (Web рис. 3) [48, 80, 81].

Классические симптомы включают одышку при нагрузке вплоть до ортопноэ, боль в груди и/или чувство наполнения. Другие, более редкие симптомы локальной компрессии включают тошноту (диафрагма), дисфагию (пищевод), охриплость голоса (возвратный гортанный нерв) и икоту (диафрагмальный нерв). Неспецифические симптомы включают кашель, слабость, отсутствие аппетита и сердцебиение, и отражают компрессионный эффект перикардального выпота на расположенные рядом анатомические структуры, либо сниженное давление крови и вторичную синусовую тахикардию [82-84]. Лихорадка — неспецифический симптом, который может быть связан с перикардитом, другими инфекционными или иммунными заболеваниями (т.е. системным воспалением) [45].

Врачебный осмотр может не дать каких-либо признаков у пациентов без нарушенной гемодинамики. Когда развивается тампонада, классические признаки включают растяжение шейных вен с повышенным яремным давлением, парадоксальный пульс и ослабление тонов сердца при аускультации в случае умеренного и выраженного выпота [82-84]. Шум трения перикарда встречается редко; он может, в основном, быть выслушан у пациентов с сопутствующим перикардитом [8].

Диагноз выпота в полость перикарда обычно ставится по данным ЭхоКГ, которая также позволяет провести полуколичественную оценку объёма выпота и его влияние на гемодинамику. Хотя ЭхоКГ остаётся основным диагностическим средством для обследования при заболеваниях перикарда, ввиду своей распространённости и доступности, КТ и МРС дают более широкое поле зрения, позволяя выявлять лока-

лизированный выпот, образования в полости перикарда и его утолщение, а также ассоциированные изменения в груди [2, 3, 84].

Рекомендации по диагностике перикардального выпота

Рекомендации	Класс ^a	Уровень ^b	Ссылки ^c
Трансторакальная ЭхоКГ рекомендуется всем пациентам с подозрением на перикардальный выпот	I	C	
Рентгенография грудной клетки рекомендуется пациентам с подозрением на перикардальный выпот или вовлечение плевры и лёгкого	I	C	
Оценка маркеров воспаления (т.е., СРБ) рекомендуется пациентам с перикардальным выпотом	I	C	
КТ или МРС следует рассмотреть в случаях подозрения на осумкованный перикардальный выпот, утолщения перикарда и массивных образований, как и связанные изменения груди	Ila	C	

Примечание: ^a — класс рекомендаций, ^b — уровень доказательности, ^c — ссылки, поддерживающие уровень доказательности.

Сокращения: СРБ — С-реактивный белок, МРС — магнитно-резонансное исследование сердца, КТ — компьютерная томография.

3.5.2. Оценка тяжести и ведение больного

Когда обнаружен выпот в полость перикарда, первый шаг — оценка его объёма, гемодинамического влияния (особенно, при наличии тампонады) и поиск возможных связанных заболеваний (как сердечно-сосудистых, так и системных). Выпот в полость перикарда часто связан с известным или неизвестным (например, гипотиреоз) подлежащим состоянием (до 60% случаев) [48, 75, 82]. Если имеются признаки воспаления, клиническое ведение должно быть таким, как при лечении перикардита. Тампонада без признаков воспаления связана с более высоким риском неопластической этиологии (отношение вероятности 2,9), тогда как выраженный выпот без признаков тампонады и воспаления обычно связан с хронической идиопатической причиной (отношение вероятности 20) [75]. Практическая схема оценки перикардального выпота представлена на рисунке 3 [48, 82].

Рекомендации по начальному ведению перикардального выпота

Рекомендации	Класс ^a	Уровень ^b	Ссылки ^c
Госпитализация рекомендуется пациентам высокого риска с перикардальным выпотом ^d	I	C	
Ведение пациентов с перикардальным выпотом рекомендуется, как на рисунке 3	I	C	

Примечание: ^a — класс рекомендаций, ^b — уровень доказательности, ^c — ссылки, поддерживающие уровень доказательности, ^d — те же критерии риска, как у перикардита (рис. 1).

При хроническом выпоте без ясной этиологии, данных использования НПВС, колхицина и кортикостероидов нет. Если маркеры воспаления повышены, можно попробовать один или комбинацию этих препаратов.

3.5.3. Лечение

Терапия перикардиального выпота должна быть насколько возможно этиотропной. Примерно в 60% случаев, выпот связан с известным заболеванием, и лечить нужно это заболевание [48, 75, 82]. Когда выпот связан с перикардитом, лечение должно быть направлено на этот перикардит. Если выпот становится клинически выраженным без данных за воспаление или если эмпирически противовоспалительные средства неэффективны, нужно рассмотреть дренирование выпота. Перикардиоцентез с продлённым дренажем до 30 мл/24ч можно рекомендовать для улучшения соприкосновения слоев перикарда и профилактики дальнейшего накопления жидкости; тем не менее, эта рекомендация основана на ряде клинических случаев, ретроспективных исследований и на мнении экспертов [48, 82, 84].

К сожалению, только для снижения количества выпота нет доказанно эффективной медикаментозной терапии. В отсутствие воспаления, НПВС, колхицин и кортикостероиды обычно неэффективны [82, 85]. Перикардиоцентез сам по себе может быть необходим для разрешения выраженных выпотов, но часты рецидивы, и перикардэктомия или другие менее инвазивные меры (например, отверстие в перикарде) следует рассмотреть, вне зависимости, нака-

пливается ли жидкость, осумковывается, или нужна биопсия [48].

Рекомендации по терапии перикардиального выпота

Рекомендации	Класс ^a	Уровень ^b	Ссылки ^c
Стараться найти этиотропный подход к терапии перикардиального выпота	I	C	
Аспирин/НПВС/колхицин и лечение перикардита рекомендуется, когда перикардиальный выпот связан с системным воспалением	I	C	
Перикардиоцентез или кардиохирургия показана при тампонаде или при симптомном умеренном и выраженном выпоте, не отвечающем на лекарственную терапию, и при подозрении на бактериальную или опухолевую природу	I	C	

Примечание: ^a — класс рекомендаций, ^b — уровень доказательности, ^c — ссылки, поддерживающие уровень доказательности.

Сокращения: НПВС — нестероидные противовоспалительные средства.

3.5.4. Прогноз и наблюдение

Прогноз перикардиального выпота, главным образом, основывается на этиологии [48, 82, 86]. Количество выпота коррелирует с прогнозом, так как умеренные и выраженные выпоты более характерны для специфической этиологии, например, бактериальной и неопластической [9, 48]. Идиопатический перикардиальный выпот и перикардит, в общем, имеют хороший прогноз с очень низкой частотой осложнений, особенно, если выпота немного.

Эмпирическая противовоспалительная терапия должна быть рассмотрена, если предполагается упущенный диагноз перикардита.

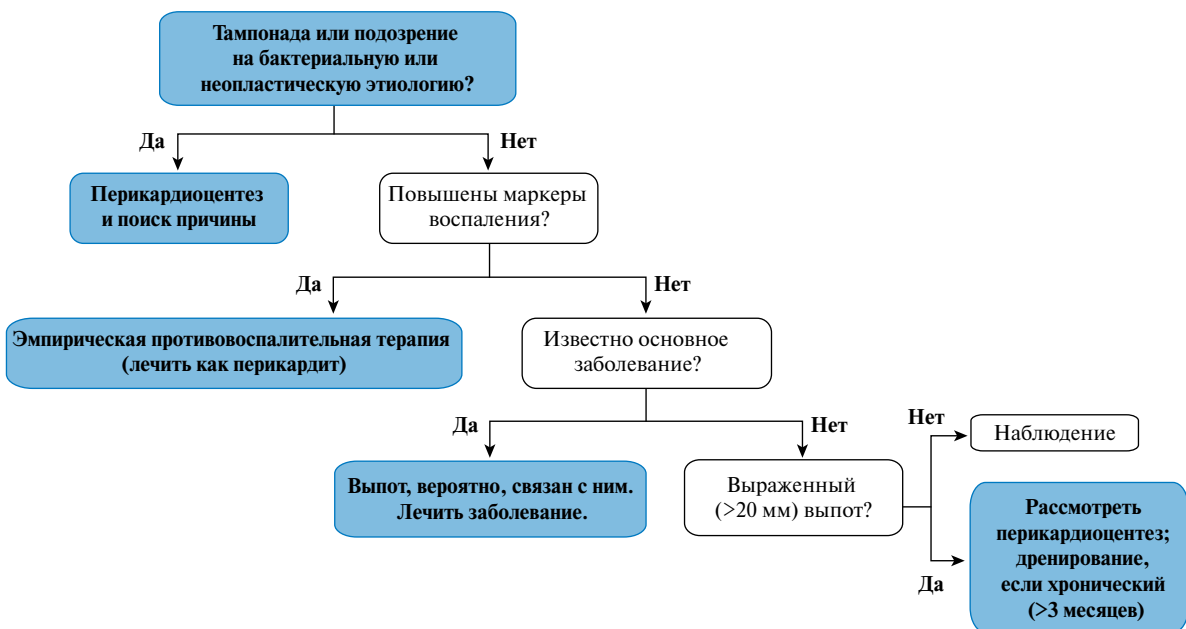


Рис. 3. Упрощённый алгоритм по ведению перикардиального выпота.

Таблица 9 3.6. Тампонада сердца

Причины тампонады сердца

Обычные причины
• Перикардит
• Туберкулёз
• Ятрогенные (инвазивные процедуры, после кардиохирургии)
• Травма
• Неопластический процесс
Необычные причины
• Коллагенозы (системная красная волчанка, ревматоидный артрит, склеродермия)
• Лучевое поражение
• После инфаркта миокарда
• Уремия
• Диссекция аорты
• Бактериальная инфекция
• Пневмоперикард

Однако, недавно было опубликовано проспективное исследование, показавшее, что даже при небольшом выпоте прогноз может быть хуже, чем у сопоставимых по полу и возрасту групп без него [87].

Выраженные идиопатические хронические выпоты (>3 мес.) в 30-35% случаев прогрессируют в тампонаду [88]. Кроме того, подострые (4-6 нед.) выраженные выпоты, не реагирующие на стандартную терапию, и с ЭхоКГ-признаками сдавливания правых отделов сердца, по данным некоторых авторов, которые рекомендуют превентивное дренирование [89], могут прогрессировать в тампонаду. Установленный идиопатический перикардит имеет низкий риск констрикции, несмотря на частые рецидивы: риск в этом случае связан не с этиологией, а с числом рецидивов [36]. Количество перикардального выпота, в основном, основывается на симптомах и данных ЭхоКГ: объём жидкости и дополнительные признаки, например, повышенные воспалительные маркеры (СРБ) [48].

Небольшой выпот (<10 мм) обычно бессимптомен, его прогноз обычно хороший, и он не требует специфического мониторинга [48]. Выпот от умеренного до тяжёлого (>10 мм) может ухудшаться, а особенно тяжёлый — может прогрессировать в тампонаду примерно в трети случаев. Для идиопатических умеренных выпотов приемлемое время для проведения ЭхоКГ-контроля — примерно 6 мес. Для тяжёлого выпота — каждые 3-6 мес. Прикрепление к врачу для контроля особенно приветствуется, принимая во внимание относительную стабильность развития выпота, увеличения его количества [48]. Специфические формулировки по отношению к перикардальному выпоту в послеоперационном периоде рассмотрены в Разделе 5.5.

Тампонада сердца — жизнеугрожающее состояние, медленное или быстрое сдавление сердца ввиду накопления вокруг него жидкости, гноя, крови, тромбов или газа как результат воспаления, травмы, разрыва сердца или диссекции аорты [81, 84]. Клинически у пациента с тампонадой определяются тахикардия, гипотензия, парадоксальный пульс, повышенное ярёмное давление, глухие тоны сердца, сниженный вольтаж электрокардиограммы с альтернативой, а для медленно нарастающей тампонады — увеличение тени сердца по рентгенограмме [81-84]. Ключевая диагностическая находка — парадоксальный пульс (обычно определяемый как снижение систолического артериального давления на вдохе более чем на 10 мм рт.ст. при спокойном дыхании). Парадоксальный пульс связан с увеличенной взаимозависимостью желудочков, развивающейся при тампонаде, когда общий объём камер сердца оказывается фиксированным, и любые изменения объёма в одной части сердца ведут к противоположным изменениям в другой (т.е., повышение венозного возврата при вдохе и наполнение правых камер при сниженном объёме в левых камерах и сниженном системном артериальном давлении). Выраженность гемодинамических нарушений зависит от скорости накопления и количества содержимого перикарда, растяжимости перикарда, давлений наполнения и подвижности камер сердца (Web рис. 3). Различные причины тампонады перечислены в таблице 9.

Ригидность перикарда определяет особенности развития тампонады как кривой давление-объём (напряжение-стресс): сначала происходит постепенный рост, затем почти вертикальный рост (Web рис. 3). Такой очень быстрый рост делает тампонаду феноменом “последней капли”: финальное изменение ведёт к критической компрессии сердца, а первое же ослабление при дренировании даёт самую высокую степень декомпрессии [80-84].

У пациента с клиническим подозрением на тампонаду нужно провести некоторые обязательные обследования. ЭКГ иногда показывает признаки перикардита, с особенно низким вольтажем QRS и электрической альтернативой. Оба признака, в общем, считаются связанными со сдавлением и подвижностью сердца. ЭхоКГ — наиболее информативный диагностический метод для выявления выпота в перикард и оценки его объёма, расположения и степени влияния на гемодинамику. Этот метод используется для визуализации при поведении перикардиоцентеза, с отличной безопасностью и эффективностью. Признаки тампонады можно выявить при ЭхоКГ: “болтание” сердца, ранний диастолический коллапс правого желудочка (ПЖ), поздний диастолический коллапс правого предсердия (ПП), аномальное движение межжелудочковой перегородки, повышенная дыхательная

вариабельность (>25%) скорости митрального тока, снижение на вдохе и повышение на выдохе прямого диастолического потока в лёгочных венах, дыхательная вариабельность объёмов желудочков, скорости потока в аорту (видимость парадоксального пульса по ЭхоКГ) и переполнение нижней полой вены [2, 3, 82, 84]. Методы КТ и МРС обычно не так доступны и чаще всего не нужны, если только нет возможности провести доплеровскую ЭхоКГ. Вентрикулография редко используется для диагностики тампонады. Она показывает изменения среднего диастолического давления и характерные дыхательные изменения давления в сердце, т.е. на вдохе повышение справа и соответствующее понижение слева — причина парадоксального пульса. Не считая тампонады с низким давлением, диастолические давления в сердце находятся в диапазоне 15-30 мм рт.ст.

Лечение тампонады включает в себя дренирование перикарда, предпочтительно — пункционным перикардиоцентезом, с флуороскопической или эхокардиоскопической визуализацией. У нестабильных пациентов оно должно быть выполнено немедленно. Дренирование может быть выполнено и хирургически, особенно в ситуациях вроде гнойного перикардита или в экстренных ситуациях с кровотечением в перикард. Рабочая группа ESC по заболеваниям перикарда и миокарда предлагает схему (Web рис. 4) для определения времени вмешательства и возможностей транспортировки пациента в специализированный центр [84]. Эта схема основана на экспертном мнении и требует дополнительной верификации, чтобы быть рекомендованной для клинического применения.

Рекомендации по диагностике и лечению тампонады сердца

Рекомендации	Класс ^a	Уровень ^b	Ссылки ^c
У пациента с клиническим подозрением на тампонаду сердца, рекомендуется ЭхоКГ как метод первой линии для оценки размера, расположения и степени гемодинамического влияния выпота	I	C	
Неотложный перикардиоцентез или кардиохирургия рекомендуются для лечения тампонады	I	C	
Для определения времени для перикардиоцентеза рекомендуется обоснованная клиническая оценка, включая ЭхоКГ	I	C	
Может быть рассмотрена схема ведения для определения времени перикардиоцентеза (Web рис. 4)	IIb	C	
Вазодилататоры и диуретики не рекомендуются при наличии тампонады	III	C	

Примечание: ^a — класс рекомендаций, ^b — уровень доказательности, ^c — ссылки, поддерживающие уровень доказательности.

3.7. Констриктивный перикардит

Констриктивный перикардит может возникнуть после практически любого патологического процесса в перикарде, но редко — после рецидивирующего перикардита [37]. Риск прогрессирования особенно зависит от этиологии: низкий (<1%) при вирусном и идиопатическом перикардите, промежуточный (2-5%) при иммунно-опосредованном и неопластическом, и высокий (20-30%) при бактериальном, особенно, гнойном [36]. Опубликован ряд клинических наблюдений крупных центров (Стенфорд, клиника Мейо, Кливлендская клиника, больница Грут Шур), сообщавших о случаях после перикардэктомии (Web рис. 4) [90-93]. Наиболее часто причинами были идиопатический или вирусный (42-49%), после кардиохирургии (11-37%), после лучевой терапии (9-31%) (обычно рак молочной железы или болезнь Ходжкина), при заболеваниях соединительной ткани (3-7%), постинфекционный (ТБ или гнойный перикардит — 3-6%) и более редкие случаи (опухоли, травмы, лекарственный, асбестоз, саркоидоз, уремический — <10%). ТБ сегодня редкая причина констриктивного перикардита в развитых странах, однако, основная — в развивающихся [93]. Тем не менее, это расстройство может распространяться в связи с миграцией из стран третьего мира, в том числе, лиц больных ВИЧ-инфекцией.

3.7.1. Клиническая картина

Констриктивный перикардит характеризуется нарушением диастолического наполнения желудочков ввиду патологии перикарда. Классическая клиническая картина характеризуется признаками и симптомами ПЖ-недостаточности с сохранением функции желудочков и отсутствии анамнеза или текущего заболевания миокарда. Пациенты жалуются на утомляемость, периферические отёки, нехватку воздуха, вздутие живота. Период между исходным воспалением перикарда и началом констрикции варьируется. Возможна прямая эволюция подострого/хронического перикардита в констриктивный перикардит [36]. Может развиваться венозный застой, гепатомегалия, появиться плевральный выпот и асцит. Гемодинамические нарушения могут быть усугублены систолической дисфункцией ввиду фиброза миокарда или атрофии в более запущенных случаях.

Хотя классических и далеко зашедших случаев показывают выраженное утолщение перикарда с кальцинозом при хронических формах, констрикция может выявляться и при нормальной толщине перикарда примерно у 20% пациентов [94]. Перикардэктомия одинаково эффективна как у больных с утолщением перикарда, так и без утолщения.

Таблица 10

Различие констриктивного перикардита и рестриктивной кардиомиопатии: краткий обзор признаков для дифференциального диагноза (адаптировано из Imazio et al. [51])

Диагностическая оценка	Констриктивный перикардит	Рестриктивная кардиомиопатия
Данные осмотра	Признак Куссмауля, перикардиальный щелчок.	Шум регургитации, признак Куссмауля может быть, S3 (при выраженной).
ЭКГ	Низкий вольтаж, неспецифические изменения ST/T, мерцательная аритмия.	Низкий вольтаж, псевдоинфаркт, возможное расширение QRS, отклонение влево, мерцательная аритмия.
Рентген грудной клетки	Кальцификаты перикарда (1/3 случаев).	Нет кальцификатов.
Эхокардиография	<ul style="list-style-type: none"> Отскакивание перегородки. Утолщение и кальцификация перикарда. Дыхательная вариабельность скорости митрального пика E >25% и вариабельность пика D на лёгочной артерии >20%. В цветном M-режиме ускорение потока Vp >45 см/сек. Тканевой доплер: пик e' >8 см/с. 	<ul style="list-style-type: none"> Малый левый желудочек с большим предсердием, возможно утолщение стенки. E/A >2, короткое DT. Нет значимых дыхательных колебаний митрального потока. В цветном M-режиме ускорение потока Vp <45 см/сек. Тканевой доплер: пик e' <8 см/с.
Катетеризация сердца	Признак "корня квадратного", обычно — равные диастолические давления в желудочках, взаимозависимость желудочков (т.е., индекс систолической площади >1,1). ^a	Выраженная систолическая гипертензия в ПЖ (>50 мм рт.ст.), диастолическое в левом превосходит диастолическое в правом (ЛКДД>ПКДД) в покое или во время нагрузки на 5 мм рт.ст. и более (ПКДД <1/3 ПСД).
КТ/МРС	Толщина перикарда >3-4 мм, кальцификаты перикарда (КТ), взаимозависимость желудочков (кино-MP в реальном времени).	Нормальная толщина перикарда (<3,0 мм), вовлечение миокарда по морфологическому и функциональному исследованиям (МРС).

Примечание: ^a — индекс систолической площади определялся как отношение площади области правого желудочка (мм рт.ст. х с) к площади области левого желудочка (мм рт.ст. х с) во время вдоха vs. во время выдоха [96].

Специфические диагностические ЭхоКГ-критерии для констриктивного перикардита недавно были предложены клиникой Мейо и включают: отскакивание межжелудочковой перегородки или сдвиг её с медиальным e' >8 см/с или с диастолическим отношением реверсии печёночных вен >0,78 (чувствительность 87%, специфичность 91%; специфичность может повыситься до 97%, если все критерии имеются, но со снижением чувствительности до 64% [95]).

Сокращения: ЭКГ — электрокардиограмма, КТ — компьютерная томография, МР — магнитно-резонансное исследование, МРС — магнитно-резонансное исследование сердца, ЛКДД — конечно-диастолическое давление в левом желудочке, ПКДД — конечно-диастолическое давление в правом желудочке, ПСД — систолическое давление в правом желудочке.

3.7.2. Диагностика

Диагноз констриктивного перикардита основывается на совокупности признаков и симптомов ПЖ-недостаточности и нарушенного диастолического наполнения ввиду констрикции сердца перикардом по данным хотя бы одного метода визуализации, включая ЭхоКГ [95], КТ, МРС, вентрикулографию [2, 3, 96]. Основной пункт дифференциальной диагностики — рестриктивная кардиомиопатия (табл. 10).

Рекомендации по диагностике констриктивного перикардита

Рекомендации	Класс ^a	Уровень ^b	Ссылки ^c
Трансторакальная ЭхоКГ рекомендуется всем пациентам с подозрением на констриктивный перикардит	I	C	
Рентгенография грудной клетки (прямая и боковая проекция) с достаточными техническими характеристиками рекомендуется всем пациентам с подозрением на констриктивный перикардит	I	C	

КТ и/или МРС показаны как методы второй линии для оценки кальцификации (КТ), толщины перикарда, степени и распространения вовлечения перикарда	I	C
Катетеризация сердца показана, когда неинвазивные методы диагностики не дают определённого диагноза констрикции	I	C

Примечание: ^a — класс рекомендаций, ^b — уровень доказательности, ^c — ссылки, поддерживающие уровень доказательности.

Сокращения: КТ — компьютерная томография, МРС — магнитно-резонансное исследование сердца.

3.7.3. Терапия

Хотя главным методом в хронических ситуациях является хирургия, медикаментозная терапия может сыграть роль как минимум в трёх случаях. Во-первых, медикаментозная терапия специфической этиологии (например, туберкулёзного перикардита) может быть полезна для предотвращения прогрессирования заболевания в констриктивное. Противотуберкулёзные антибиотики могут существенно снизить риск констрикции с более чем 80% до менее чем 10% [79, 97].

Таблица 11

Определения и терапия основных констриктивных перикардиальных синдромов (адаптировано из Imazio et al. [51])

Синдром	Определение	Терапия
Преходящая констрикция (д.д. с перманентным констриктивным перикардитом, рестриктивной КМП).	Обратимый паттерн констрикции после спонтанного излечения или терапии.	Курс 2-3 мес. эмпирической противовоспалительной терапии.
Выпотно-констриктивный перикардит (д.д. с тампонадой сердца, констриктивным перикардитом).	Отсутствие падения в правом предсердии на 50% или до уровня ниже 10 мм рт.ст. после перикардиоцентеза. Можно диагностировать неинвазивно.	Перикардиоцентез, далее медикаментозная терапия. Для случаев персистенции — хирургия.
Хроническая констрикция (д.д. с преходящей констрикцией, рестриктивной КМП).	Сохраняющаяся констрикция после 3-6 мес.	Перикардэктомия, терапия для далеко зашедших случаев или при высоком риске хирургии или для смешанных форм с вовлечением миокарда.

Сокращения: д.д. — дифференциальный диагноз, КМП — кардиомиопатия.

Во-вторых, медикаментозная терапия (в основном, противовоспалительными препаратами) может разрешить транзиторную констрикцию, появляющуюся в 10–20% случаев в течение нескольких месяцев, обычно как временный феномен в период лечения перикардита [51, 98, 99]. Выявление высокого уровня СРБ и данные визуализации воспаления перикарда при помощи контраст-усиленной КТ и/или МРС могут быть полезны для идентификации пациентов с потенциально обратимыми формами констрикции, для которых эмпирическая и противовоспалительная терапия должна быть рассмотрена, поскольку может предотвратить необходимость перикардэктомии [100].

В-третьих, медикаментозная терапия является поддерживающей и направлена на контроль симптомов застоя в запущенных случаях и когда хирургия противопоказана или рискована. В таких ситуациях, медикаментозная терапия не должна влиять на срок хирургии, если вмешательство рассматривается, поскольку в далеко зашедших случаях смертность выше и при промедлении прогноз ухудшается [51].

3.7.4. Специфические формы

Классическое описание хронического перманентного констриктивного перикардита дополняется рядом специфических форм констриктивных синдромов (т.е., транзиторной констрикцией, выпотно-констриктивными формами). Определения, основной дифференциально-диагностический ряд и лечение основных форм констриктивного перикардита показаны в таблице 11 [51].

3.7.4.1. Транзиторный констриктивный перикардит

Временная форма констрикции обычно развивается вместе с перикардитом и небольшим выпотом, разрешаясь вместе с противовоспалительной терапией в течение нескольких недель [98, 99]. Типичное клиническое течение включает наличие острого воспалительного перикардита с констрикцией из-за воспаления, которая проходит, как только уменьшается

воспаление [98, 99]. Поэтому, если нет данных о том, что состояние хроническое (кахекия, мерцательная аритмия, дисфункция печени или кальциноз перикарда), пациенты с впервые выявленным констриктивным перикардитом, гемодинамически стабильные, должны получать пробную консервативную терапию в течение 2-3 мес. до постановки вопроса о перикардэктомии. Поскольку воспаление перикарда визуализируется на КТ и/или МРС, мультимодальные КТ и МРС могут быть значимыми для определения перикардиального воспаления [2, 3, 100].

3.7.4.2. Выпотно-констриктивный перикардит

У пациентов с констриктивным перикардитом полость перикарда обычно облитерирована. То есть, отсутствует даже нормальное количество жидкости. Однако в некоторых случаях выпот есть. В такой ситуации, сросшийся перикард не только ограничивает объём сердца, но подвергает выпот повышенному давлению, что ведёт к признакам, похожим на тампонаду. Такая комбинация называется выпотно-констриктивным перикардитом [101].

Выпотно-констриктивный перикардит довольно редок в развивающихся странах; опубликовано немного данных [101]. Большинство случаев такого перикардита в развитых странах идиопатические, что отражает вообще свойство заболеваний перикарда. Однако в развивающихся странах главная причина — ТБ [102]. Другие опубликованные случаи включают радиационное поражение, опухоли, химиотерапию, инфекции (особенно, ТБ и гнойные формы), послеоперационное поражение перикарда [102].

У пациентов с выпотно-констриктивным перикардитом обычно имеются симптомы выпота или констрикции, или и того, и другого. Диагноз зачастую становится понятен при перикардиоцентезе у пациентов по поводу исходно предполагаемой неосложнённой тампонаде [101]. По этим причинам рекомендуется мониторинг внутривнутриперикардиального давления, давления в правых отделах сердца и системного артериального давления во время перикар-

диоцентеза, если это возможно. Постоянно повышенное давление в ПП после удачного перикардиоцентеза может быть связано с недостаточностью ПЖ или трикуспидальной регургитацией.

Тем не менее, неинвазивная визуализация может быть такой же полезной для диагностики выпотно-констриктивного перикардита [102]. Эпикардиальный листок перикарда, ответственный за констриктивный компонент процесса, утолщен не настолько сильно, чтобы это определялось методами визуализации. Но всё же тщательный поиск доплеровских признаков констрикции может быть сделан после перикардиоцентеза по поводу тампонады, и выпотно-констриктивный перикардит также может быть заподозрен в этих ситуациях, без мониторинга гемодинамики. Полезные данные можно получить при МРС. Полезность МРС при констриктивном поражении перикарда хорошо известна, давая возможность не только оценивать толщину перикарда, морфологию и функцию сердца, но также выявлять внутригрудные полостные образования, позволяя дифференцировать констриктивный перикардит и рестриктивную кардиомиопатию. Оценка синхронности желудочков при обычном спокойном дыхании в реальном времени на функциональном магнитном резонансе даёт точные данные о взаимовлиянии желудочков и положении перегородки [2, 3].

Поскольку сердце ограничено висцеральным, а не париетальным листком перикарда, выполнена должна быть висцеральная перикардэктомия. Но удалить висцеральный листок обычно трудно. Это требует точной диссекции маленькими фрагментами, пока не будет заметно улучшение подвижности желудочка. Потому перикардэктомия при выпотно-констриктивном перикардите должна выполняться только в центрах с опытом таких манипуляций [101].

3.7.4.3. Хронический констриктивный перикардит

Перикардэктомия — общепринятый стандарт лечения пациентов с хроническим констриктивным перикардитом, у которых сохраняются и выражены симптомы СН (NYHA III-IV). Но к оперативному лечению нужно относиться с осторожностью у пациентов с лёгким или же далеко зашедшим течением заболевания, а также при радиационной констрикции, при дисфункции миокарда или существенной дисфункции почек. Хирургическое удаление перикарда связано с операционной смертностью 6-12% [103-105]. Перикардэктомия должна быть настолько завершённой, насколько технически возможно, и должна выполняться опытными хирургами. При небольшом опыте в центре, целесообразно направлять пациента в учреждение с большим опытом такого вмешательства.

Состояние пациентов с констриктивным перикардитом “последней стадии” существенно не улуч-

шается после перикардэктомии, тогда как операционный риск слишком высок. Проявлением “последней стадии” служат кахексия, мерцательная аритмия, низкий минутный объём сердца (сердечный индекс <1,2 л/м²/мин) в покое, гипоальбуминемия ввиду протеиновой энтеропатии и/или нарушенной функции печени ввиду застоя или кардиального цирроза.

При наличии в анамнезе радиационного воздействия, долгосрочный прогноз плохой, так как вместе с заболеванием перикарда оно вызывает кардиомиопатию. Предикторы неблагоприятного жизненного прогноза — анамнез лучевого воздействия, ухудшение функции почек, повышение систолического давления в лёгочной артерии, аномальная систолическая функция ЛЖ, низкий уровень натрия в сыворотке и старший возраст. Кальций в перикарде не связан с изменениями продолжительности жизни [103-105]. Выживаемость после радикальной перикардэктомии у пациентов с Чайлд-Пью классом В или С (7 и более баллов) гораздо хуже, чем при Чайлд-Пью А. При многофакторном анализе оценка 7 и выше, анамнез облучения средостения, возраст и терминальная болезнь почек показаны как факторы повышенного риска смерти после радикальной перикардэктомии [106]. На этом основании, приемлемо использовать шкалу Чайлд-Пью для прогнозирования смертности у пациентов с констриктивным перикардитом после перикардэктомии.

Рекомендации по терапии констриктивного перикардита

Рекомендации	Класс ^а	Уровень ^б	Ссылки ^с
Ключевой метод лечения хронической перманентной констрикции — перикардэктомия	I	C	
Лекарственная терапия специфических перикардитов (т.е., туберкулёзного) рекомендуется для предотвращения прогрессирования констрикции	I	C	
Эмпирическая противовоспалительная терапия может быть рассмотрена в случаях переходящей или новой констрикции с сопутствующими данными за воспаление перикарда (т.е., повышение СРБ или усиление перикарда по КТ/МРС)	IIb	C	

Примечание: ^а — класс рекомендаций, ^б — уровень доказательности, ^с — ссылки, поддерживающие уровень доказательности.

4. Сердечно-сосудистая визуализация и диагностика

4.1. Методы визуализации

4.1.1. Рентгенография грудной клетки

Хотя на рентгенограмме грудной клетки можно увидеть кальцификаты в перикарде (видимые как извитость теней разной плотности по самому краю срединной тени, особенно, в боковой проекции [107]), другие методы (т.е., КТ, ЭхоКГ) дают больше точности в оценке сердца и лёгких, давая информа-

цию также о размере сердца и наличии патологии лёгких (например, застоя, пневмонии, ТБ, рака), плевральном выпоте, увеличении объёма средостения.

4.1.2. Эхокардиография

Трансторакальная ЭхоКГ — метод первого выбора у пациентов с подозрением на заболевание перикарда, так как позволяет точно выявить выпот и тампонаду, как и оценить функцию желудочка при вовлечении миокарда [2, 3]. Хотя у пациентов с фибринозным острым перикардитом может быть нормальная эхокардиограмма, наличие выпота в перикард соответствует свойствам острого перикардита и является одним из его критериев [2, 5, 6, 10, 11]. ЭхоКГ может помочь дифференцировать острый перикардит и ишемию миокарда, благодаря исключению локальных нарушений сократимости при боли в грудной клетке. Правда, примерно у 5% пациентов с перикардитом и вовлечением в патологию миокарда могут быть изменения подвижности стенок сердца.

На практике, двухмерная ЭхоКГ с доплеровским исследованием экономически наиболее выгодна [48]. Выраженность выпота на двухмерной ЭхоКГ может быть оценена по конечно-диастолическому расстоянию и эхонегативному пространству между эпикардом и париетальным перикардом: малое количество (<10 мм), умеренное (10-20 мм), выраженное (>20 мм) (Web рис. 2) [48].

В целях последующего контроля рекомендуется делать снимки и прикреплять их к заключению исследования. Выраженность выпота должна быть описана детально; не только объём, но и расположение каждого измерения. Ухудшение гемодинамики скорее связано со скоростью нарастания выпота, чем с его общим объёмом [48, 80].

Осумкованный выпот или выпот со сгустками крови (например, после операции) трудно диагностировать трансторакальным подходом и может потребоваться чреспищеводное исследование [3, 4]. Специфические признаки описаны в соответствующих подразделах.

4.1.3. Компьютерная томография

КТ следует рассматривать как ценный вспомогательный метод визуализации [3, 4, 41, 108, 109]. КТ — наиболее точная техника для обнаружения кальцинированных тканей [2, 3]. Современная мультidetекторная КТ соединяет в себе скорость получения данных, высокую контрастность и разрешение с прекрасной анатомической детализацией сердца и перикарда. Анатомическая область исследования может быть ограничена сердцем и перикардом (“сердечная КТ”), хотя для пациентов с неопластическими, воспалительными заболеваниями или патологией аорты целесообразно исследовать грудную клетку целиком, а также включить живот и малый таз [108, 109]. КТ с уменьшенной лучевой нагрузкой может применяться совместно с протективной предварительной ЭхоКГ-подготовкой [108, 109]. Хотя функциональные влияния заболевания перикарда на сердце могут быть оценены КТ, из-за значительного радиационного облучения, выбор ЭхоКГ и МРС более уместен для этого. Внутривенное введение йод-содержащих контрастов рекомендуется для повышения плотности крови и для выявления воспаления перикарда. Нормальный перикард визуализируется как тонкая изогнутая структура, окружённая низкой плотности тенью жира средостения и эпикарда, и имеющая толщину от 0,7 до 2 мм. Синусы перикарда и их соответствующие пазухи различимы, в том числе, когда содержат небольшие количества жидкости. Основ-

Таблица 12

Диагностический вклад различных методов визуализации при разных заболеваниях перикарда

	Эхокардиография	Компьютерная томография	Магнитно-резонансное исследование сердца
Острый перикардит	<ul style="list-style-type: none"> — норма у некоторых пациентов — утолщённые и гиперреактивные листки перикарда — вариабельность количества жидкости в перикарде — есть или нет фибринозные наложения — нарушения движения стенок при миоперикардите 	<ul style="list-style-type: none"> — утолщённые листки видны лучше после введения контраста — нарушения, вовлекающие весь перикард — вариабельность количества жидкости в перикарде — есть или нет фибринозные наложения 	<ul style="list-style-type: none"> — утолщённые листки перикарда — стойкое усиление перикарда после контрастирования гадолинием — вариабельность количества жидкости в перикарде — есть или нет фибринозные наложения — (субэпикардальное/среднее) усиление гадолинием миокарда при миоперикардите — на вдохе может быть уплощение перегородки на кино-МРС ввиду снижения подвижности перикарда
Рецидивирующий перикардит	<ul style="list-style-type: none"> — такие же находки, как при остром перикардите 	<ul style="list-style-type: none"> — такие же находки, как при остром перикардите — возможно гетерогенное распределение ввиду фиброзных срастаний — нерегулярная линейность (фиброзная деформация) 	<ul style="list-style-type: none"> — такие же находки, как при остром перикардите — возможно гетерогенное распределение ввиду фиброзных срастаний — нерегулярная линейность (фиброзная деформация)

Таблица 12. Продолжение

<p>Констриктивный перикардит</p>	<ul style="list-style-type: none"> — утолщённые гиперрефлективные листки перикарда — есть или нет жидкость — есть или нет асцит — расширение предсердий — на вдохе движение перегородки к левому желудочку, лучше видно в М-режиме — выраженная дилатация и отсутствие или сниженный коллапс НПВ и печёночных вен — преждевременное открытие лёгочного клапана — рестриктивный паттерн диастолического наполнения ЛЖ и ПЖ — >25% снижение скорости митрального втекания и >40% увеличение скорости трёхстворчатого на первом ударе после вдоха и противоположно при выдохе — нормальное или увеличенное ускорение раннего диастолического трансмитрального потока в цветном М-режиме — снижение скоростей в диастолу в печёночных венах, с большим обратным током — нормальная или увеличенная скорость на митральном кольце (>7 см/с) по тканевому доплеру — annulus reversus (è перегородки >è латерально) 	<ul style="list-style-type: none"> — утолщённые листки с или без кальцификатов — утолщение может быть мягким или умеренным — нарушения обычно более выражены в основании желудочков (ПЖ>ЛЖ), атриовентрикулярных бороздах и предсердиях — возможно распространение фиброкальцинозного процесса на прилежащий миокард — компрессия содержимого сердца ригидным деформированным перикардом — аномальная форма желудочковой перегородки — расширенные предсердия, полые/печёночные вены, застой в печени — реверсия контраста в полых/печёночных венах — есть или нет плевральный выпот — есть или нет асцит — атипичная картина: <ul style="list-style-type: none"> • фокальные констриктивные формы, • выпотно-констриктивные формы 	<ul style="list-style-type: none"> — утолщённые листки перикарда — кальцификаты не видны на МРС! — утолщение может быть мягким или умеренным — нарушения обычно более выражены в основании желудочков (ПЖ>ЛЖ), атриовентрикулярных бороздах и предсердиях — усиление гадолинием отражает текущее воспаление — возможное распространение фиброкальциноза на прилежащий миокард — компрессия содержимого сердца ригидным деформированным перикардом — расширенные предсердия, полые/печёночные вены — есть или нет плевральный выпот — есть или нет асцит — усиление сопряжения желудочков по кино-МРС и/или фазово-контрастному в реальном времени сканированию — фиброзное соединение листков перикарда по МРС-меткам — атипичная картина: <ul style="list-style-type: none"> • фокальные констриктивные формы, • выпотно-констриктивные формы
<p>Выпот в полость перикарда</p>	<ul style="list-style-type: none"> — накопление жидкости в сумке перикарда и/или синусах — эхопрозрачное пространство в перикарде во время всего сердечного цикла — распространённая жидкость — полуколичественная оценка тяжести выпота 	<ul style="list-style-type: none"> — накопление жидкости в сумке перикарда и/или синусах — толщина перикарда >4 мм, рассматриваемая как ненормальное количество жидкости — позволяет запечатлеть фокальный выпот и точно оценить количество жидкости — природа жидкости, по плотности в единицах Хуансфельда (НУ): <ul style="list-style-type: none"> • простой выпот — 0-20 НУ • белковый/геморрагический — >20 НУ • если очень высокие НУ, возможно попадание контраста в перикард (напр., при диссекции аорты) • хилоперикард — отриц. НУ значения • пневмоперикард — воздух (специальные параметры) — листки перикарда нормальной толщины, <ul style="list-style-type: none"> • если утолщены и усилены, подозревать воспаление • если утолщены и кальцинированы, исключать констриктивный перикардит — может ассоциироваться с тампонадой — КТ сердца может быть частью развернутого обследования, включая грудную клетку и живот 	<ul style="list-style-type: none"> — накопление жидкости в сумке перикарда и/или синусах — толщина перикарда >4 мм, рассматриваемая как ненормальное количество жидкости — позволяет запечатлеть фокальный выпот и точно оценить количество жидкости — комбинирование последовательностей с разным "взвешиванием" даёт информацию о природе выпота — листки перикарда имеют нормальную толщину <ul style="list-style-type: none"> • если утолщены и усилены, подозревать воспаление — позволяет оценить остальные части сердца <ul style="list-style-type: none"> • характеристика миокарда (отёк, инфаркт, воспаление, фиброз) • функция миокарда/клапанов • паттерны втекания — может быть связано с тампонадой

Таблица 12. Продолжение

Тампонада сердца	<ul style="list-style-type: none"> — полуколичественная оценка тяжести выпота — распределение выпота — оценка влияния на гемодинамику — направление и контроль перикардиоцентеза — решение об удалении катетера 		
------------------	--	--	--

Сокращения: ПЖ — правый желудочек, ЛЖ — левый желудочек, HU — единицы Хоунсфелда (Hounsfield), КТ — компьютерная томография, МРС — магнитно-резонансное исследование сердца, НПВ — нижняя полая вена.

ные КТ-признаки при выпоте в перикард и при перикардите представлены в таблице 12 [41, 108, 109].

У пациентов с неоплазией вовлечение перикарда может возникнуть метастатически или при врастании опухоли напрямую. КТ важна для планирования лечения и наблюдения пациента. Диагностика (врождённых) кист перикарда — видимых как ограниченные жидкостной плотности структуры по левому и правому краю сердца, — как и дифференциальный диагноз других кистозных структур (как бронхогенные и кисты удвоения), обычно прост. Наконец, КТ может быть полезна для установки диагноза врождённого отсутствия перикарда, показывая изменённое расположение структур сердца сквозь дефект перикарда. КТ важна для предоперационного ориентирования у некоторых пациентов с констриктивным перикардитом, особенно, чтобы запечатлеть распространение кальцификатов, а также для пациентов с кардиоторакальной хирургией в анамнезе [109].

4.1.4. Магнитный резонанс сердца

За годы развития МРС из метода морфологической оценки превратился в серьёзный метод, позволяющий визуализировать и характеризовать ткань перикарда (и сердца) у пациентов с заболеваниями перикарда, оценивать последствия изменений перикарда во влиянии на функцию сердца и внутрисердечную гемодинамику [110, 111].

В целом, этот метод предпочтителен для оптимальной диагностики заболевания перикарда [112, 113]. Морфология сердца и перикарда оценивается в режиме T1 спиновое эхо, кровь тёмная (dark-blood T1-weighted fast spin-echo), или кино-градиентная МРТ светлая кровь (bright-blood cine steady-state free-precession). Кино-МРТ стала референсной процедурой для оценки и обчёта объёмов сердца, массы миокарда и функции желудочка. В режиме реального времени, эта последовательность может быть использована для оценки синхронизации желудочков по изменениям перегородки в ходе дыхательного цикла [109, 110]. Оценка ткани сердца и перикарда достигается в режиме T1 (тёмная кровь) или T2 (тёмная кровь) (T2-weighted short-tau inversion recovery

spin-echo imaging), кино-МРТ или T1-контрастная и/или поздняя контрастная визуализация после введения внутривенно парамагнетиков хелатов гадолиния [3, 4, 114]. Метод поздней контрастной визуализации хорошо подходит для выявления воспаления перикарда [114, 115].

Паттерны потока крови в желудочек и потока в венах также могут быть оценены фазово-контрастной визуализацией [111]. Подобно КТ, нормальный перикард выглядит на T1-изображении как тонкая низкоинтенсивная (“тёмная”) искривлённая структура, окружённая гиперинтенсивным (“ярким”) жиром средостения и эпикарда. В норме толщина перикарда варьируется от 1,2 до 1,7 мм. Характеристики визуализации выпота в перикард и при перикардите на МРС обобщены в таблице 12. Следует подчеркнуть, что МРС в состоянии чётко различить смешанные заболевания перикарда, в частности, смешанные формы воспаления (например, миоперикардит и перимиокардит), изменения перикарда после инфаркта миокарда (ИМ) [116, 117]. У пациентов с констриктивным перикардитом МРС особенно важен для диагностики нетипичной клинической картины, например, минимально утолщённого перикарда или выпотно-констриктивного перикардита, а также потенциально обратимых или транзиторных форм констриктивного перикардита, с усилением видимости листков перикарда при МР с поздним контрастированием [115, 118, 119]. В сравнении с КТ, МРС имеет преимущество в том, что даёт информацию с учётом гемодинамических последствий неполноценной работы перикарда в наполнении камер сердца [109-111], и имеет потенциал к визуализации фиброза и сращения листков перикарда [120].

У пациентов с врождённой патологией перикарда или опухолями, МРС разделяет преимущества КТ, но даёт лучше оценку структуре ткани, а также имеет возможность оценки функциональных последствий [121]. Более того, новые техники (например, диффузионно-взвешенный и динамический контрастный магнитный резонанс) открывают перспективы лучшей оценке тканей при опухолях перикарда [122].

4.1.5. Ядерная медицина

В некоторых случаях, позитрон-эмиссионная томография (ПЭТ) одна или в сочетании с КТ (ПЭТ/КТ) может быть показана для визуализации метаболической активности перикарда. Захват перикардом меток ^{18}F -фтордезоксиглюкозы (ФДГ) у пациентов с солидными опухолями или лимфомами демонстрирует (злокачественное) вовлечение перикарда, предоставляя необходимые для диагностики данные [123]. Захват обычно интенсивен и зачастую ассоциирован с фокусом мягкотканого образования [124]. ПЭТ/КТ имеет ценность также в выявлении природы воспаления при перикардите. В частности, при туберкулёзном перикардите захват ФДГ выше, чем при идиопатических формах [125]. Тем не менее, дифференциация между доброкачественными и злокачественными заболеваниями перикарда, как и между физиологическим и патологическим захватом ФДГ сердцем на ПЭТ/КТ, остаётся сложной [123].

4.1.6. Вентрикулография

Вентрикулография не используется на постоянной основе для диагностики заболеваний перикарда, так как современные неинвазивные методы достаточно точны, чтобы провести дифференциальный диагноз пациенту с подозрением на заболевание сердца, вовлекающее перикард. Однако в некоторых ситуациях может быть полезна вентрикулография правых отделов. Ранее распознавание нарушенной гемодинамики, связанной с тампонадой сердца во время инвазивных вмешательств (т.е., эпикардиальной аблации, чрескожной имплантации аортального клапана, комплексных вмешательств ангиопластики или вмешательств, требующих транссептальной пункции) может помочь избежать серьёзных последствий для пациента. В дополнение, дифференциация между констриктивным перикардитом и рестриктивной кардиомиопатией иногда трудна и может потребовать инвазивной методики.

При тампонаде сердца кривая давления в ПП ослаблена или не имеет Y-нисходящей волны. Отсутствие Y-волны вторично к диастолическому выравниванию давлений в ПП и ПЖ, а также недостатку эффективного тока через трёхстворчатый клапан в раннюю фазу диастолы желудочков. Кроме того, может произойти выравнивание среднего диастолического давления в ПП, ПЖ и давления заклинивания лёгочных капилляров. Другие нарушения гемодинамики включают в себя повышение давления наполнения во всех четырёх камерах сердца, выход из фазы пикового систолического давления правого и ЛЖ, вариабельность пикового давления в аорте более чем 10-12 мм рт.ст. и снижение минутного объёма сердца [126, 127].

Дифференциация констриктивного перикардита от рестриктивной кардиомиопатии остаётся

сложной. Визуализация перикарда методами КТ или МРС может помочь выявить аномальный перикард. Но эти методы предоставляют анатомическую информацию, не всегда отражая патофизиологические процессы. Также, у пациентов с хирургически подтверждённым констриктивным перикардитом может быть перикард, нормальный по данным методов визуализации. Напротив, у пациентов может быть ненормальное утолщение перикарда и отсутствие констрикции, особенно, после радиационной терапии или кардиохирургического вмешательства. Классическое прямое измерение давления в предсердии показывает M- или W-образную кривую и кривую давления в ПЖ, как “корень квадратный”, отражая нарушение наполнения желудочка. Выравнивание конечного диастолического давления (обычно в пределах 5 мм рт.ст.) происходит между этими камерами при констриктивном перикардите, потому что пространство в утолщённом и малоподвижном перикарде ограничено. Систолическое давление в лёгочной артерии обычно нормальное при констрикции; повышение давления свидетельствует о рестриктивной кардиомиопатии [126].

Недавно был проверен новый гемодинамический параметр для дифференциации обоих состояний [96]. Это отношение систолического давления в ПЖ к давлению в левом — временная площадь под кривой во время вдоха vs. во время выдоха (“индекс систолической площади”). Индекс используется для измерения усиленного взаимодействия между желудочками. У пациентов с хирургически доказанным констриктивным перикардитом во время вдоха происходит увеличение площади под кривой давления в ПЖ в сравнении с выдохом. Площадь под кривой давления в ЛЖ снижается во время вдоха, в сравнении с выдохом. Напротив, у пациентов с рестриктивной кардиомиопатией по данным биопсии, происходит снижение кривой давления в ПЖ на вдохе, в сравнении с выдохом. Площадь под кривой ЛЖ не изменяется во время вдоха в сравнении с выдохом. Этот индекс систолической площади показал 97% чувствительности и 100% прогностической точности по выявлению пациентов с хирургически подтверждённым констриктивным перикардитом [96].

4.1.7. Сочетание методов визуализации

ЭхоКГ, КТ и МРС часто используются как дополняющие друг друга методики (табл. 13). Выбор одного или нескольких методов зависит от клинического контекста или состояния пациента. Современный подход к ведению больных с патологией перикарда должен включать объединение разных способов визуализации, чтобы повысить диагностическую точность и улучшить лечение пациентов [2, 3].

4.2. Общий подход к диагностике

В ведении синдромов поражения перикарда существует противоречие между необходимостью тщательного этиологического поиска и необходимостью госпитализации [1, 4, 6, 51]. Эпидемиологический фон обязателен для формулирования рационального экономически эффективного пути ведения пациента, и врач должен выявить причинные факторы, которые требуют прицельной терапии [4, 5, 51, 128-130]. Подход может отличаться во время клинических исследований, когда мы стремимся снизить число “идиопатических” случаев. Диагноз идиопатического — обычно диагноз исключения, подтверждаемый типичным клиническим течением.

На этой основе, аускультация, ЭКГ, ЭхоКГ, рентгенография, обычные анализы крови, включая маркеры воспаления (т.е., СРБ или СОЭ) и поражения миокарда (КФК, тропонины), рекомендуются во всех случаях подозрения на перикардит. Другие методы исследования применяются в соответствии с особенностями этиологии и клинического течения заболевания [5, 6, 128-130].

Основные специфические причины перикардита, требующие исключения, это — бактериальный перикардит (особенно, туберкулёзный), неопластический перикардит и перикардит, связанный с системным заболеванием (Web табл. 5) [9, 77, 129-131]. Каждая из этих специфических причин имеет распространённость около 5% среди не отобранных случаев перикардита в развитых странах (Web табл. 5) [9, 77, 129-131], и частота повышается в случаях умеренного и выраженного выпота (Web табл. 3) [8, 74-78]. Появляется всё больше ятрогенных причин (чрескожные коронарные вмешательства (ЧКВ), имплантация пейсмекера, катетерная абляция) [132]. Этиологический спектр отличается в развивающихся странах: преобладает ТБ (например, 70-80% всех случаев в Центральной Африке), часто ассоциированный с ВИЧ-инфекцией [52, 79].

Определённые клинические признаки в картине заболевания могут быть связаны с повышенным риском специфической этиологии (не вирусной или не идиопатической) и осложнениями во время наблюдения за пациентами (рецидивы, тампонада, констрикция). Они обозначаются как маркеры “высокого риска”, полезные для стратификации клинической ситуации по необходимости полного этиологического поиска и госпитализации у конкретного пациента (рис. 1, Web табл. 6) [8, 9]. Факторы, обозначаемые как “большие”, прошли валидацию в мультифакторном анализе, “малые” факторы основаны на экспертном соглашении и обзоре литературы [9]. Они исключительно теоретические по отношению к осложнениям и предлагаются для определения показаний к госпитализации и тщательного монито-

Таблица 13

Сравнение неинвазивных методов визуализации в изучении перикарда

	ТЭхоКГ	КТ	МРС
Технические аспекты			
Доступность	+++	++	+
Стоимость	Низ.	Сред.	Выс.
Длительность обследования (мин)	15-30	10	30-40
Безопасность	+++	+ ^a	++ ^b
Возможность мониторинга и доступность для пациентов	+++	++	±
Перикард			
Толщина перикарда	±	+++	+++
Кальцификация перикарда	+	+++	-
Воспаление перикарда	±	++	+++
Подвижность листков (слипание)	++	+	+++
Наличие выпота	++	+++	+++
Характеристика выпота	+	++	++
Объёмные образования перикарда	+	+ / ++	++ / +++
Направление при перикардиоцентезе	+++	-	-
Морфология сердца			
(Включая характеристики ткани)	++	++	+++
Функция сердца			
Систолическая	+++	++ ^c	+++
Диастолическая	+++	-	++
Движение перегородки (спаривание)	+++	±	+++
Дыхательные изменения	++	±	++

Примечание: “-” — невозможно или плохо, “+” — умеренно, “++” — хорошо, “+++” — отлично, ^a — ионизирующая радиация, потенциальная нефротоксичность контраста, аллергия на контраст, ^b — сложности с проведением при наличии металлических имплантов, клаустрофобии; проводится только при стабильной гемодинамике; потенциальная нефротоксичность контраста, ^c — для синхронизированного получения данных используется ЭКГ.

Сокращения: ТЭхоКГ — трансторакальная эхокардиография, КТ — компьютерная томография, МРС — магнитно-резонансное исследование сердца.

ринга развития заболевания. Большие факторы включают лихорадку >38° С (отношение рисков (HR) 3,56), подострое течение (симптомы развиваются в течение дней или недель; HR 3,97), выраженный выпот (сепарация листков в диастолу >20 мм) или тампонаду (HR 2,15), неэффективность аспирина или НПВС (HR 2,50) [9]. Выраженный выпот и тампонада (HR 2,51), а также неэффективность аспирина и НПВС (HR 5,50), также обозначают повышенный риск осложнений во время наблюдения (рецидивы, тампонада, констрикция) [9]. Малые факторы включают ассоциацию перикардита с миокардитом, иммунодепрессию, травму и приём пероральных антикоагулянтов.

Для пациентов, имеющих предикторы плохого прогноза, большие или малые (рис. 1), обязательны госпитализация и полный этиологический поиск [5, 6, 8, 9, 128]. Напротив, когда эти негативные критерии отсутствуют, пациентов с низким риском специ-

Таблица 14
Исследования первого и второго уровня при диагностике перикардита

Уровень	Исследование
1-й уровень (во всех случаях)	Маркеры воспаления (т.е., СОЭ, СРБ, лейкоциты крови). Функция почек и показатели печени, функция щитовидной железы. Маркеры повреждения миокарда (т.е., тропонины, креатинкиназа). ЭКГ ЭхоКГ Рентген грудной клетки
2-й уровень (если недостаточно 1-го уровня для диагноза)	КТ и/или МРС Анализ перикардиального выпота после перикардиоцентеза или хирургического дренирования, в случае (1) тампонады, (2) подозрения на бактериальную природу, неопластическую, или (3) симптомные умеренные и выраженные выпоты, не отвечающие на обычную противовоспалительную терапию. Дополнительные исследования связаны со специфической этиологией в соответствии с клинической картиной (наличие критериев высокого риска).

Сокращения: СОЭ — скорость оседания эритроцитов, СРБ — С-реактивный белок, КТ — компьютерная томография, МРС — магнитно-резонансное исследование сердца, ЭКГ — электрокардиограмма.

Таблица 15
Основные анализы перикардиального выпота

Метод	Анализ
Общая биохимия	Уровень белка >30 г/л, отношение белка выпот/сыворотка >0,5, ЛДГ >200 МЕ/л, отношение выпот/сыворотка >0,6 ^а , клетки крови
Цитология	Цитология (качество исследования выше, если больше количество жидкости, она центрифугирована и анализ выполнен быстро)
Полимеразная цепная реакция	На туберкулёз
Микробиология	Культура микобактерий, аэробные и анаэробные культуры

Примечание: ^а — высокие уровни белка и ЛДГ обычно интерпретируются как экссудат, как при плевральном выпоте, но это не было подтверждено для перикардиального выпота.

Сокращения: ЛДГ — лактатдегидрогеназа, МЕ — международные единицы.

фической этиологии и осложнений можно вести амбулаторно [8]. Этот подход безопасен и не приводит к росту осложнений или новых неожиданных диагнозов, требующих специфического лечения [8, 9, 128].

Такой же подход полезен при работе с рецидивами; пациенты, в основном, могут получать амбулаторное лечение, если только нет предикторов плохого прогноза или специфическая причина не может быть исключена. С ясным диагнозом иди-

опатической этиологии и рецидивирующим течением при полностью свободных от симптоматики периодах вне рецидива, важно повторять поиск этиологического фактора во время каждого рецидива, если ясность не появляется благодаря новым клиническим признакам. Общая линия обследования с рекомендациями первого и второго ряда показана в таблицах 14-16.

Рекомендации по общему диагностическому поиску при заболеваниях перикарда

Рекомендации	Класс ^а	Уровень ^б	Ссылки ^с
Во всех случаях подозрения на заболевания перикарда первым диагностическим подходом являются: — аускультация — ЭКГ — трансторакальная ЭхоКГ — рентгенография грудной клетки — обычные анализы крови, включая маркеры воспаления (т.е., СРБ и/или СОЭ), лейкоциты крови с формулой, функция почек и показатели печени, маркеры повреждения миокарда (КФК, тропонин)	I	C	
Рекомендуется искать независимые предикторы определяемой и подверженной этиотропной терапии причины перикардита (т.е., бактериальной, неопластической, системной воспалительной). Основные факторы включают: — лихорадку >38° C — подострое течение (симптомы развиваются в течение нескольких дней или недель) — выраженный выпот (сепарация листков перикарда >20 мм) — тампонада — неэффективность аспирина и НПВС КТ и/или МРС рекомендуются как исследования второго уровня для диагностической работы с перикардитом	I	B	8, 9
Перикардиоцентез или хирургическое дренирование показаны при тампонаде сердца или подозрении на бактериальный и неопластический перикардит	I	C	
Чрескожная или хирургическая биопсия могут рассматриваться в некоторых случаях подозрения на неопластический и туберкулёзный перикардит	IIb	C	
Последующие исследования показаны у пациентов высокого риска (определяется как указано выше) в соответствии с клиническим состоянием	I	C	

Примечание: ^а — класс рекомендаций, ^б — уровень доказательности, ^с — ссылки, поддерживающие уровень доказательности.

Сокращения: КТ — компьютерная томография, МРС — магнитно-резонансное исследование сердца, СРБ — С-реактивный белок, НПВС — нестероидные противовоспалительные средства, СОЭ — скорость оседания эритроцитов, КФК — креатинфосфокиназа.

Таблица 16

Предлагаемая диагностическая программа при некоторых частых состояниях у пациентов высокого риска

Клиническое состояние	Тесты крови	Визуализация	Перикардиальный выпот ^a	Другое
Вероятно аутоиммунное поражение	— Антиядерные антитела, антинейтрофильные антитела, анти-экстрагируемые ядерные антигены (АПФ и 24-ч кальций мочи, если подозрение на саркоидоз) — Ферритин, если подозрение на болезнь Стила.	Рассмотреть ПЭТ, если подозревается артериит больших артерий (Хортон, Такаясу) или саркоидоз.		Консультация специалиста. Гиперэозинофилия (Чардж-Строс), ротовые и генитальные язвы (Бехчет); различие в давлении крови на двух руках (Такаясу), сухой глаз (Шёгрэн, саркоидоз), макроглоссия (амилоидоз).
Вероятен туберкулёз	Тест выделения интерферона-гамма (т.е., Quantiferon, ELISpot и др.).	КТ грудной клетки	— Кислая окраска на бациллы, культура микобактерий. — ПЦР для генома Аденозин дезаминаза >40 мг/л, нестимулированный интерферон-гамма.	— Посев и ПЦР мокроты и других жидкостей. — Рассмотреть биопсию перикарда.
Вероятна опухоль	Специфические маркеры опухолей не специфичны или нечувствительны (СА 125 часто неспецифически повышен в крови, когда есть серозные выпоты).	КТ грудной клетки и живота, рассмотреть ПЭТ.	Цитология (диагностику улучшают большие объёмы, центрифугирование, быстрый анализ). Маркеры опухолей (напр., РЭА >5 нг/мл или CYFRA 21-1 >100 нг/мл).	Рассмотреть биопсию перикарда.
Вероятны вирусные инфекции	— Поиск генома ПЦР лучше серологии для большинства вирусов. ^b — Рассмотреть серологию HCV и ВИЧ		Поиск генома ПЦР специфических агентов, напр., энтеровирусов, аденовирусов, парвовируса В19, вируса герпеса 6 типа, Эпштейна-Барр. ^b	Консультация инфекциониста, если тесты положительны.
Вероятны бактериальные инфекции	— Посевы крови до антибиотиков — Серология по <i>Coxiella burnetii</i> , если подозрение на Ку-лихорадку — Серология по <i>Borrelia spp.</i> , если болезнь Лайма.	КТ грудной клетки	— Аэробные и анаэробные посевы — Глюкоза	Рассмотреть биопсию перикарда.
Вероятно аутовоспаление (периодические лихорадки)	Семейная средиземноморская лихорадка или синдром рецептора к фактору некроза опухоли.			Возможные признаки синдрома рецептора к фактору некроза опухоли и плохого ответа на колхицин.
Хронический выпот	Тиреотропный гормон. Функция почек.			Рассмотреть тесты по поводу опухолей и туберкулёза.
Вероятна констрикция	BNP (почти нормальный).	МРС, КТ грудной клетки, двухжелудочковая катетеризация.		Все тесты по подозрению на туберкулёз.

Примечание: ^a — рассмотреть сохранение стерильного образца для будущего анализа, ^b — см. раздел о вирусных перикардитах; в настоящее время эти исследования не имеют терапевтических и прогностических применений.

Тесты выделения интерферона-гамма цельной крови могут помочь в поиске инфекции микобактерией туберкулёза. Они не различают латентную инфекцию и заболевание.

Сокращения: АПФ — ангиотензинпревращающий фермент, КТ — компьютерная томография, МРС — магнитно-резонансное исследование сердца, ПЦР — полимеразная цепная реакция, BNP — мозговой натрий-уретический пептид, ПЭТ — позитронная эмиссионная томография, HCV — вирус гепатита С, ВИЧ — вирус иммунодефицита человека, РЭА — раковый эмбриональный антиген.

5. Специфическая этиология перикардиальных синдромов

5.1. Вирусный перикардит

5.1.1. Определение и клинический спектр

Большинство случаев острого перикардита в развитых странах относится к вирусной инфекции или аутореактивности [5, 6, 133–135].

Острый вирусный перикардит нередко проходит, как самостоятельно купирующееся состояние,

в основном, без осложнений [5, 6, 9, 36]. Однако его последствиями могут быть тампонада сердца, рецидивирование и, реже, констриктивный перикардит [36].

5.1.2. Патогенез

Кардиотропные вирусы могут вызвать воспаленные в перикарде и миокарде через прямое цитолитическое или цитотоксическое действие (например, энтеровирусы) и/или через Т- и/или В-клеточные

иммунные механизмы (например, герпесвирусы). Персистенция нуклеиновых кислот вирусов без репликации в пери(мио)карде может поддерживать текущее воспаление и выпот через (ауто)иммунный процесс, направленный против специфических протеинов сердца ввиду молекулярной мимикрии [133].

5.1.3. Диагностика

Для определённости в диагнозе вирусного перикардита необходима тщательная работа по гистологической, цитологической, иммуногистологической и молекулярной диагностике образцов выпота и пери-/эпикардиальных биоптатов, полученных во время перикардиоскопии и позволяющих оценить возможные алгоритмы этиотропного лечения [133]. Напротив, серологические тесты оказались бесполезны в диагностике вирусного перикардита. Когда в сыворотке, появляются признаки повышенного синтеза провоспалительных цитокинов, в перикардиальном выпоте повышается уровень ФНО- α , сосудистого эндотелиального фактора роста, базового фактора роста фибробластов, ИЛ-6, ИЛ-8 и интерферона-гамма (ИФ γ), что говорит о локальной воспалительной реакции [134, 135]. Соответственно, нет корреляции между антивирусными антителами в сыворотке и выделением вируса из соскоба глотки или ректального мазка и положительной полимеразной цепной реакции (ПЦР) или гибридизации *in situ* для обнаружения кардиотропных вирусов в ткани или выпоте перикарда [136].

5.1.4. Выявление вирусных нуклеиновых кислот

В основном, при помощи количественного ПЦР-теста, в биоптатах эпикарда и перикарда, в перикардиальном выпоте у взрослых и детей с острым перикардитом, а также у пациентов с рецидивирующим и констриктивным перикардитом, были выявлены РНК и ДНК кардиотропных вирусов [133, 137]. Относительно РНК-вирусов, были выделены некоторые подтипы энтеровирусов, включая эховирусы и Коксаки групп А (А4, А16) и В (СVB2, CVB3, CVB4) у пациентов с острым и с констриктивным перикардитом [137, 138]. Среди РНК-вирусов, вирусы гриппа А (например, H1N1, H5N1, H3N2) и изредка вирус чикунгунья, человеческий коронавирус NL-63, респираторный синцитиальный вирус и денге были заподозрены как этиопатогенетические агенты при перикардите.

В сравнении с РНК-вирусами, нуклеиновые кислоты ДНК-вирусов, включая парвовирус В19 и герпес-вирусы ((Эпштейна-Барра (ЭБВ), герпес-вирус б (ГВ6)) присутствуют в биоптатах перикарда и выпоте чаще и в большем количестве ДНК-копий [133]. Хотя парвовирус В19 с ДНК до 7x10⁶ GE/Ig был выявлен, в основном, в ткани эпикарда, ЭБВ чаще всего обнаруживался в перикардиальном выпоте [133]. ДНК вируса варицелла-зостер, вирус простого герпеса и аденовирусы лишь изредка выявляются при перикардите. Цитомегаловирусный перикардит, в основном, возникает при дефиците иммунитета и ВИЧ-инфекции [1]. В развивающихся странах с недостаточно развитой антиретровирусной терапией связанные с ВИЧ воспалительные реакции (зачастую, в связи с ТБ) перикарда и миокарда бывают довольно часто [139]. Однако на сегодняшний день такие исследования обычно не проводятся, поскольку малодоступны, дороги, инвазивны и сложны в выполнении.

Острый вирусный перикардит обычно представляет собой самостоятельно проходящее заболевание, хорошо отвечающее на короткий курс НПВС с добавлением колхицина, особенно, для предотвращения рецидивов [4-6, 50, 58, 59]. Идентификация специфических вирусных признаков помогает понять механизмы патогенеза перикардита и может дать основание для индивидуализированного этиологически направленного специфического подхода к лечению, когда вирусная природа дифференцируется от аутореактивного воспаления [133]. Некоторые эксперты предлагают такое же противовирусное лечение, как при миокардите (ВВИГ при острой системной энтеровирусной инфекции, ЦМВ, ЭБВ и парвовирусом В19; перорально валганцикловир при ГВ6-перимиокардите, ИФН α при энтеровирусном перикардите) [133]. Однако эти способы лечения по-прежнему исследуются и используются редко. Рекомендуется привлекать инфекционистов. В итоге, нет терапии, достаточной для решения проблемы персистенции вирусов и сопутствующего воспаления, особенно, вызванного герпес-вирусами и парвовирусом В19 [133]. Важно, что при вирусном перикардите глюкокортикоиды обычно не показаны, так как они могут реактивировать многие вирусные инфекции, тем самым приводя к последующему воспалению.

5.1.5. Терапия

Рекомендации по диагностике и лечению вирусного перикардита

Рекомендации	Класс ^a	Уровень ^b	Ссылки ^c
Для определённого ^d диагноза вирусного перикардита должна быть рассмотрена возможность всестороннего (т.е., гистологического, цитологического, иммуногистологического, молекулярного) исследования перикардиального выпота и пери-/эпикардиальных биоптатов	IIa	C	
Рутинная вирусная серология не рекомендуется, за исключением, возможно, ВИЧ и HCV	III	C	

Терапия кортикостероидами не рекомендуется для вирусного перикардита	III	C
--	-----	---

Примечание: ^a — класс рекомендаций, ^b — уровень доказательности, ^c — ссылки, поддерживающие уровень доказательности, ^d — при отсутствии такого аргумента, следует применять термин “предполагаемый вирусный перикардит”.

Сокращения: ВИЧ — вирус иммунодефицита человека, HCV — вирус гепатита С.

5.2. Бактериальный перикардит

Бактериальный перикардит встречается в практике сравнительно редко в развитых странах с низкой распространённостью ТБ. Туберкулёзный перикардит — наиболее частая форма, распространённая по всему миру и в развивающихся странах. Ниже будет обсуждаться эта форма и также гнойный перикардит, который менее распространён.

5.2.1. Туберкулёзный перикардит

Туберкулёзный перикардит встречается до 4% случаев заболеваний перикарда в развитых странах [5, 6, 52]. Напротив, ТБ является причиной клинически значимого перикардиального выпота у >90% ВИЧ-

инфицированных и 50-70% не-ВИЧ-инфицированных лиц, которые живут в развивающихся странах, где ТБ эндемичен [77]. Заболевание может развиваться в любом возрасте, и мужчины заболевают чаще женщин [140]. Клиническая картина хронического сдавления сердца, маскирующегося под СН, наиболее часта [79, 93]. В клиническую картину входят перикардиальный выпот, выпотно-констриктивный перикардит и констриктивный перикардит [79]. При туберкулёзном перикардите смертность достигает 17-40% в течение 6 мес. от постановки диагноза [141]. Следует подчеркнуть, что большая часть информации по туберкулёзному перикардиту приходит из эндемичных регионов в развивающихся странах и по данным пациентов с нарушениями иммунитета. Применимость этих данных в Западном мире сомнительна.

5.2.1.1. Диагностика

Достоверный диагноз туберкулёзного перикардита основывается на наличии бациллы ТБ в перикардиальном выпоте или на гистологическом исследовании перикарда, методом культуры или ПЦР (Xpert MTB/RIF); “возможный” диагноз ставится,

Таблица 17

Пошаговый протокол исследования при подозрении на туберкулёзный перикардит и перикардиальный выпот

Шаг 1 Исходная неинвазивная оценка	<ul style="list-style-type: none"> В 30% случаев рентгенография грудной клетки показывает изменения, похожие на ТБ лёгких Эхокардиография: наличие массивного выпота с листовидной формой и толстая “кашеобразная” жидкость подозрительны на экссудат, но не специфичны только для ТБ КТ и/или МРТ грудной клетки — альтернативные методы визуализации: поиск выпота в перикарде и утолщения (>3 мм), а также типичной средостенной и трахеобронхиальной лимфаденопатии (>10 мм, низкой плотности в центре, спаянные), с вовлечением внутригрудных узлов Микробиология мокроты, аспират желудочного содержимого и/или моча на <i>Mycobacterium tuberculosis</i> у всех пациентов Биопсия лестничных лимфоузлов, если есть лимфаденопатия, но недоступна перикардиальная жидкость Туберкулиновый кожный тест не информативен у взрослых, независимо от фоновой распространённости ТБ Если жидкость перикарда недоступна, возможен подсчёт по диагностической шкале, где 6 и более баллов высоко подозрительны на туберкулёзный перикардиту лиц, живущих в эндемичных областях: лихорадка (1), ночные поты (1), потеря веса (2), уровень глобулинов >40 г/л (3) и лейкоцитоз крови <math>10 \times 10^9 / л</math> (3).
Шаг 2 Перикардиоцентез	<ul style="list-style-type: none"> Терапевтический перикардиоцентез абсолютно показан при наличии тампонады Диагностический перикардиоцентез следует рассмотреть для всех пациентов с подозрением на туберкулёзный перикардит, и с жидкостью выполняются следующие тесты: <ol style="list-style-type: none"> Прямая инокуляция жидкости в двойную жидкую среду Кирхнера (или эквивалентную) для культуры <i>M. tuberculosis</i>. Количественная полимеразная цепная реакция (Xpert MTB/RIF) для тестирования ядерных кислот <i>M. tuberculosis</i>. Биохимические тесты для различения экссудата и трансудата (белок, ЛДГ выпота и сыворотки). Анализ и подсчёт лейкоцитов, цитология: лимфоцитарный экссудат говорит в пользу туберкулёзного перикардита. Непрямые тесты инфекции ТБ: интерферон-гамма, аденозин дезаминаза, лизоцим.
Шаг 3 Биопсия перикарда	<ul style="list-style-type: none"> “Терапевтическая” биопсия: как часть хирургического дренирования у пациентов с тампонадой сердца, накапливающейся после перикардиоцентеза или требующей открытого дренирования перикардиальной жидкости по причине повторения накопления жидкости или отсутствия ответа на эмпирическую терапию. Диагностическая биопсия: в эндемичных по ТБ областях диагностическая биопсия не требуется до начала эмпирического противотуберкулёзного лечения. В неэндемичных областях диагностическая биопсия рекомендуется пациентам при течении заболевания более 3 нед. и без этиологического диагноза, полученного при помощи других тестов.
Шаг 4 Эмпирическая противотуберкулёзная терапия	<ul style="list-style-type: none"> Эндемичный ТБ в популяции: пробная эмпирическая противотуберкулёзная химиотерапия рекомендуется для экссудативного выпота, после исключения других причин вроде опухолей, уремии, травмы, гнойного перикардита и аутоиммунных заболеваний. ТБ не эндемичный в популяции: когда систематизированный поиск не даёт однозначности диагноза туберкулёзного перикардита, нет оснований начинать эмпирическую противотуберкулёзную терапию.

Сокращения: КТ — компьютерная томография, МРТ — магнитно-резонансная томография, ЛДГ — лактатдегидрогеназа, ТБ — туберкулез.

если есть данные за ТБ у пациента с перикардитом неясного происхождения, лимфоцитарным перикардиальным экссудатом с повышенным нестимулированным уровнем ИФг, дезаминазы аденозина или лизоцима и/или достаточного ответа на противотуберкулёзную химиотерапию в эндемичных областях [79]. ИФг даёт более высокую точность в диагностике микробиологически подтверждённого ТБ, чем дезаминаза аденозина или ПЦР [142]. Протокол по оценке наличия туберкулёзного перикардиального выпота представлен в таблице 17.

5.2.1.2. Ведение

Режим, включающий рифампицин, изониазид, пиразинамид и этамбутол, как минимум 2 мес., с переходом на изониазид и рифампицин (всего 6 мес. терапии) эффективен в лечении внелёгочного ТБ. Лечение 9 мес. и более не даёт лучших результатов и имеет недостатки в виде более высокой стоимости и риска плохой приверженности пациента [143].

Серьёзное потенциальное осложнение — трансформация в констриктивный перикардит. Констрикция обычно развивается в течение 6 мес. от начала заболевания выпотным перикардитом (выпотно-констриктивным перикардитом) [79]. Туберкулёзная констрикция перикарда почти всегда связана с утолщением перикарда. До появления эффективной противотуберкулёзной терапии, у 50% пациентов с выпотным туберкулёзным перикардитом развивался констриктивный. Основанное на рифампицине лечение снизило встречаемость констрикции до 17-40%. Достаточная антибактериальная терапия критически важна для предотвращения такого осложнения [79, 144]. В дополнение, риск констрикции могут снизить два вмешательства: во-первых, внутриперикардиальное введение урокиназы [145] и, во-вторых, в протоколе IMP1 было показано, что добавление преднизолона в высоких дозах снижает частоту констриктивного перикардита на 46%, независимо от статуса по ВИЧ [97].

Добавление кортикостероидов (преднизолона) к терапии на 6 нед. имеет нейтральный эффект на общие исходы по смерти от всех причин, тампонаде с необходимостью перикардиоцентеза или констрикции; однако эта терапия была ассоциирована с повышенным риском ВИЧ-обусловленных злокачественных образований в группе лечения преднизолоном [97].

Дополнительная терапия стероидами связана со сниженной частотой констрикции перикарда и госпитализации. Положительные эффекты преднизолона на констрикцию и частоту госпитализации были одинаковы у ВИЧ-положительных и ВИЧ-отрицательных пациентов. На этой основе, может быть разумно использовать дополнитель-

ную кортикостероидную терапию при туберкулёзном перикардите без ВИЧ-инфекции и избегать у ВИЧ-инфицированных ввиду онкологического риска [97].

Рекомендации по диагностике и лечению туберкулёзного перикардита и выпота

Рекомендации	Класс ^a	Уровень ^b	Ссылки ^c
Диагностический перикардиоцентез следует рассмотреть для всех пациентов с подозрением на туберкулёзный перикардит	IIa	C	
Внутриперикардиальная урокиназа может быть рассмотрена для снижения риска констрикции при выпотном туберкулёзном перикардите	IIb	C	
У пациентов, живущих в не-эндемичных зонах, эмпирическая противотуберкулёзная терапия не рекомендуется, если тщательная диагностика не смогла установить диагноз туберкулёзного перикардита	III	C	
У пациентов, живущих в эндемичных зонах, эмпирическая противотуберкулёзная терапия рекомендуется для экссудативного перикардита, после исключения других причин	I	C	
Дополнительное назначение кортикостероидов может быть рассмотрено в ВИЧ-отрицательных случаях туберкулёзного перикардита; его не следует назначать при ВИЧ-ассоциированном туберкулёзном перикардите	IIb	C	

Примечание: ^a — класс рекомендаций, ^b — уровень доказательности, ^c — ссылки, поддерживающие уровень доказательности.

Сокращения: ВИЧ — вирус иммунодефицита человека.

Рекомендации по общему ведению констриктивного туберкулёзного перикардита

Рекомендации	Класс ^a	Уровень ^b	Ссылки ^c
Стандартная противотуберкулёзная терапия на 6 месяцев рекомендуется для предотвращения туберкулёзной констрикции перикарда	I	C	
Перикардэктомия рекомендуется, если состояние пациента не улучшается или ухудшается после 4-8 недель противотуберкулёзной терапии	I	C	

Примечание: ^a — класс рекомендаций, ^b — уровень доказательности, ^c — ссылки, поддерживающие уровень доказательности.

5.2.2. Гнойный перикардит

5.2.2.1. Эпидемиология

Гнойный перикардит встречается редко, менее чем в 1% случаев [5, 6]. Согласно исследованиям в странах Западной Европы, наиболее часто его вызывают стафилококки, стрептококки и пневмо-

кокки, а ассоциированные поражения включают эмпиему (50%) или пневмонию (33%) [146]. У пациентов с иммунодефицитом или после торакальной хирургии чаще всего выделяются *Staphylococcus aureus* (30%) и грибки (20%) [147]. Также встречаются анаэробы из ротоглотки [148]. Распространение инфекции может быть гематогенным или по ретрофарингеальному пространству, клапанам сердца и из субдиафрагмальной области [149]. *Neisseria meningitidis* может влиять на перикард как через инициацию иммунно-ассоциированного стерильного выпота, так и через прямое инфицирование и гнойную реакцию. Современная эпоха ятрогенной и ВИЧ-связанной иммуносупрессии демонстрирует и более экзотические виды микроорганизмов.

5.2.2.2. Диагностика

Гнойный перикардит редок и обычно манифестирует как серьёзное лихорадочное заболевание. Он может сопровождать сепсис [146-149]. Подозрение на гнойный перикардит — показание к экстренному перикардиоцентезу [1, 5, 12] с диагностической целью. Жидкость может быть явно пурulentной. Низкое отношение глюкозы перикарда к сыворотке (в среднем 0,3) и повышение количества лейкоцитов в жидкости перикарда с высокой долей нейтрофилов (среднее число клеток 2,8/мкл, 92% нейтрофилов) отличает гнойную форму от туберкулёзной (отношение глюкозы 0,7, число клеток 1,7/мкл, 50% нейтрофилов) и от неопластической (отношение глюкозы 0,8, число клеток 3,3/мкл, 55% нейтрофилов) [150]. Жидкость должна быть отправлена на исследование бактериологии, грибов и туберкулёза; соответственно клинической картине, следует собрать образцы крови для бактериологии [12].

5.2.2.3. Ведение

Гнойный перикардит требует агрессивного ведения, так как без лечения смертелен, а при адекватной терапии в 85% случаев показано выздоровление и хороший долгосрочный прогноз [50, 146]. Внутривенная антимикробная терапия должна быть начата эмпирически до получения результатов посевов. Критически важно дренирование. Гнойные выпоты обычно осумковываются и имеют тенденцию быстро накапливаться. Внутриперикардальный тромболитический — возможный путь борьбы с осумковыванием выпота для достижения адекватного дренирования, пока принимается решение о хирургическом лечении [151]. Может быть полезна подмечевидная перикардиостома и промывание полости перикарда [1]. Это даёт более полный дренаж выпота, так как осумкование может быть разрешено вручную.

Рекомендации по диагностике гнойного перикардита

Рекомендации	Класс ^a	Уровень ^b	Ссылки ^c
Неотложный перикардиоцентез рекомендуется при диагнозе гнойного перикардита	I	C	
Рекомендуется, чтобы перикардальный выпот был отправлен на бактериологическое, грибковое и туберкулёзное исследование; взята кровь для посева	I	C	

Примечание: ^a — класс рекомендаций, ^b — уровень доказательности, ^c — ссылки, поддерживающие уровень доказательности.

Рекомендации по терапии гнойного перикардита

Рекомендации	Класс ^a	Уровень ^b	Ссылки ^c
Рекомендуется эффективный дренаж перикарда	I	C	
Введение внутривенно антибиотиков показано	I	C	
Следует рассмотреть подмечевидную перикардиотомию и промывание полости перикарда	IIa	C	
Следует рассмотреть внутривнутриперикардальный тромболитический	IIa	C	
Следует рассмотреть перикардэктомию по поводу плотных сращений, осумкованного или плотного гнойного выпота, повторной тампонады, сохраняющейся инфекции и прогрессирования в констрикцию	IIa	C	

Примечание: ^a — класс рекомендаций, ^b — уровень доказательности, ^c — ссылки, поддерживающие уровень доказательности.

5.3. Перикардит при почечной недостаточности

Заболевания почек и в целом болезнь почек последней стадии (БППП) связаны с возможным вовлечением перикарда [152]. При уремии описано три патологических состояния: уремический перикардит (до начала диализной терапии и в течение 8 нед. после начала); диализный перикардит (после стабилизации на диализе, обычно 8 и более недель от его начала) [153]; и очень редко констриктивный перикардит. В мире частота встречаемости перикардита при БППП снизилась примерно до 5% у тех, кто начинает диализ [152]. Частота диализного перикардита варьируется от 2 до 21%, но свежих данных немного.

Вовлечение перикарда в БППП обычно проявляется острым перикардитом и хроническим перикардальным выпотом, не так часто встречается как хронический констриктивный перикардит. Типичные признаки этой формы перикардита включают невысокую частоту плевритических болей в груди (до 30% пациентов бессимптомны) и отсутствие изменений на ЭКГ в большинстве случаев, возможно из-за отсутствия вовлечения в воспаление миокарда [152-154].

154]. Пациенты с БППП гораздо чаще страдают от хронического выпота, связанного с постоянной перегрузкой объёмом [152]. Не все выпоты являются результатом воспалительного процесса, и нормальный объём жидкости в перикарде больше у стабильных диализных пациентов, чем у здоровых [155]. С развитием почечно-замещающей терапии, встречаемость гемодинамически значимого выпота стала снижаться [152, 156, 157]. Наиболее возможная причина уремического перикардита — задержка токсических метаболитов [152, 157]. Поскольку выпот у уремических пациентов часто содержит кровь, следует внимательно оценить и по возможности избегать антикоагулянтов у пациентов, которым начинает проводиться диализ [152, 157].

Рекомендации по ведению перикардита при заболевании почек

Рекомендации	Класс ^а	Уровень ^б	Ссылки ^с
Следует рассмотреть диализ при уремическом перикардите	Ila	C	
Следует рассмотреть интенсификацию диализа, если при адекватном диализе у пациента развивается перикардит	Ila	C	
При отсутствии ответа, у пациентов на диализе, следует рассмотреть аспирацию и/или дренирование перикарда	Ilb	C	
НПВС и кортикостероиды (системно или внутривенно) следует рассмотреть, если интенсивный диализ неэффективен	Ilb	C	
Колхицин противопоказан пациентам с перикардитом и тяжёлым нарушением почек (Web табл. 18)	III	C	

Примечание: ^а — класс рекомендаций, ^б — уровень доказательности, ^с — ссылки, поддерживающие уровень доказательности.

Сокращения: НПВС — нестероидные противовоспалительные средства.

У большинства пациентов основное состояние уже бывает диагностированным по классическим симптомам и признакам. Сопутствующее воспаление миокарда может усложнять симптоматику и должно быть исключено. Если клинические признаки предполагают системное аутоиммунное заболевание, обязательен целенаправленный этиологический поиск в команде со специалистами. Лечение должно быть направлено на контроль основного заболевания [45].

Особую подгруппу составляют больные, страдающие периодической лихорадкой. Это генетическое расстройство, связанное с мутацией генов, вовлечённых в регуляцию воспалительного ответа, без участия специфических Т-клеток или антител [158-161]. Эти расстройства обычно выявляются в детской популяции, хотя у некоторых людей манифестация происходит во взрослом возрасте. Наиболее частое подобное расстройство — семейная средиземноморская лихорадка (FMF), при которой эпизоды серозитов длятся 1-3 дня, и ассоциированный с рецептором ФНО синдром (TRAPS), когда эпизоды длятся неделями. Мутации, связанные с рецидивирующим перикардитом, редки при рецидивирующем перикардите [158-161]. Эти состояния характеризуются повышенной экспрессией ИЛ-1 [161]. Для родственников таких пациентов, для семейного развития перикардита, был показан уровень в 10% [162-164]. Эти данные предполагают генетическую предрасположенность у, как минимум, подгруппы пациентов; следует иметь в виду консультацию генетика. Встречаемость перикардита и периодической лихорадки в семейной истории, плохой ответ на колхицин, а также необходимость приема иммуносупрессивных препаратов, являются подсказками о наличии аутовоспалительной патологии [160]; в частности, при таких условиях, следует назначить анти-ИЛ-1 или анти-ФНО средства [31, 32, 160].

5.4. Вовлечение перикарда при системных аутоиммунных и аутовоспалительных заболеваниях

Вовлечение перикарда при системной аутоиммунной патологии может быть симптомным (перикардит и клинически выраженный выпот) или бессимптомным (обычно — выпот), и, в общем, отражает степень активности основного заболевания [45]. Примерно 5-15% пациентов с острым или рецидивирующим перикардитом могут иметь системное аутоиммунное заболевание, скрытое или выраженное (табл. 1, Web табл. 5) [9, 77, 129-131]. Вовлечение перикарда характерно для системной красной волчанки, синдрома Шёгрена, ревматоидного артрита и склеродермии, но может происходить и при системных васкулитах, синдроме Бехчета, саркоидозе и воспалительных заболеваниях кишечника. Вовлечение перикарда редко оказывается манифестацией заболевания.

5.5. “Синдромы после поражения сердца”

Понятие “синдромов после поражения сердца” (СППС) — это общий термин для группы воспалительных перикардиальных синдромов, включающих перикардит после ИМ, пост-перикардиотомический синдром (ПТС) и посттравматический перикардит (как ятрогенный, так и нет) [132]. Такие синдромы, как предполагается, имеют аутоиммунный патогенез, связанный с начальным некрозом миокарда (поздний постинфарктный перикардит или синдром Дресслера), хирургической травмой (ПТС), случайной травмой груди (травматический) или ятрогенной травмой с или без кровотечения (перикардит после инвазивных вмешательств на сердце) [131]. Иммунный патогенез поддерживается латентным периодом около нескольких недель до появления первых манифестаций и ответа на противовоспалительную терапию (НПВС, кортикостероиды, колхицин) с возмож-

ностью рецидивов. Кровотечение в перикард и рассечение плевры — триггеры синдрома [165, 166]. Некоторые формы, например, синдром Дресслера, стали редкими с развитием ранней реперфузионной терапии ИМ; однако он может развиваться в случаях даже минимального кровоизлияния в перикард [167].

5.5.1. Определение и диагностика

Согласно диагностическим критериям ПТС [168-170], диагноз СППС может быть поставлен после повреждения сердца на основании клинических критериев: (1) лихорадка без выясненных причин; (2) перикардитическая или плевритическая боль в груди; (3) шумы перикарда или плевры; (4) данные за выпот в перикард и/или (5) плевральный выпот с повышением СРБ. Должны иметься хотя бы два из пяти критериев. Целесообразность разработки специальных критериев вместо принятия тех же критериев, что и для перикардитов, связана с тем, что эти синдромы могут иметь сопутствующее плевроперикардальное вовлечение и возможные лёгочные инфильтраты, а не только перикардит [170]. Более того, часто сложно дифференцировать СППС и просто механические последствия хирургии (как выпот в перикард или плевру). Необходимы данные за воспалительную активность, чтобы поставить диагноз. Минимальный диагностический поиск у пациента с подозрением на СППС включает осмотр, ЭКГ, ЭхоКГ, торакальный ультразвук и/или рентгенографию [132, 165]. Поэтому ЭхоКГ рекомендуется при подозреваемых ятрогенных осложнениях после сердечно-сосудистого вмешательства [2, 3, 132].

5.5.2. Ведение

Лечение СППС основано на эмпирической противовоспалительной терапии и может улучшить срок ремиссии и снизить риски рецидивов [171]. Такая же терапевтическая схема, как для перикардита, эффективна и для всех этих форм, включая перикардит после ИМ (табл. 3). Колхицин не рекомендуется для послеоперационного выпота при отсутствии системного воспаления [172-174]. Так же, как НПВС не назначаются при бессимптомных послеоперационных выпотах, так и это лечение может быть ассоциировано с повышенным риском побочных эффектов, связанных с НПВС [173, 174].

5.5.3. Профилактика

Ряд профилактических стратегий опробован в исследованиях в отношении аспирина [175], метилпреднизолона [176], дексаметазона [177] и колхицина [168, 169, 172]. Четыре контролируемых протокола по первичной профилактике ПТС были включены в систематический обзор 894 пациентов; три из них были РКИ. Сравнение групп лечения проходило по колхицину против плацебо (два РКИ с 471 паци-

ентом), метилпреднизолону против плацебо (одно РКИ с 246 детьми) и аспирину против контроля (одно нерандомизированное исследование с 177 детьми). Мета-анализ показал, что только колхицин связан с пониженным риском ПТС (отношение шансов (ОШ) 0,38). Данные по метилпреднизолону (ОШ 1,13) и аспирину (ОШ 1,00) были отрицательными [178]. Исследование COPPS-2 (Колхицин для профилактики пост-перикардиотомического синдрома и послеоперационной мерцательной аритмии) подтвердило общую эффективность периоперационного применения колхицина, но также обнаружило связь с желудочно-кишечными побочными действиями [172], по сравнению с послеоперационным применением колхицина [169]. Колхицин не рекомендуется для периоперационного лечения и профилактики послеоперационного выпота в случае отсутствия системного воспаления [172]. В другом исследовании [177] высокая доза дексаметазона (1 мг/кг однократно интраоперационно) не была эффективна в предотвращении ПТС или осложняла ПТС.

5.5.4. Прогноз

Несмотря на ограниченное число опубликованных данных, прогноз ПТС обычно хороший [178]. Очень мало данных доступно по другим формам СППС. В самой большой опубликованной серии случаев у пациентов с ПТС после операции на сердце [166] частота осложнений была низкой: <4% для рецидивов, <2% для тампонады и не было случаев констрикции, хотя время госпитализации могло быть продлённым. Однако развитие констриктивного перикардита отмечено примерно в 3% случаев [36].

5.5.4.1. Перикардит после ИМ

После острого ИМ возможно три основных перикардиальных осложнения: (1) выпот, (2) ранний инфаркт-ассоциированный перикардит (зачастую называемый как ранний постинфарктный перикардит, обычно через несколько дней после ИМ) и (3) поздний перикардит или СППС (Дресслер) (обычно 1-2 нед. после ИМ).

Ранний постинфарктный перикардит обычно развивается вскоре после ИМ и проходит. Это осложнение стало редким после распространения первичного ЧКВ и обычно связано с поздней реперфузией или её безуспешностью [167]. Диагностические критерии не отличаются от таковых для острого перикардита. Изменения на ЭКГ обычно перекрываются инфарктными изменениями. Однако подъём сегмента ST может оставаться с сохранением положительных T-зубцов, так как T могут стать опять положительными после инверсии. ЭхоКГ должна быть выполнена у пациентов с подозрением на пост-ИМ перикардиальный выпот. МРС может использоваться для демонстрации сопутствующего воспаления пери-

карда [179]. Пациенты с выпотом после ИМ более 10 мм должны быть обследованы на предмет текущего разрыва [180, 181]. Лечение в целом поддерживающее, так как большинство случаев проходят сами. Однако в некотором количестве случаев могут нарастать симптомы, которые потребуют терапии. Для этих больных следует рассмотреть аспирин плюс колхицин.

Поздний пост-ИМ перикардит (синдром Дресслера) редок (<1%) в эпоху первичных ЧКВ и может отражать больший размер ИМ и/или позднюю реперфузию [167]. Диагностика и лечение такие же, как рекомендуется для СППС.

Хотя перикардит связан с более серьёзным размером инфаркта, внутрибольничная и 1-летняя летальность и большие нежелательные сердечно-сосудистые явления были одинаковы у пациентов с или без перикардита. Вовремя сделанное ЧКВ может снизить частоту возникновения пост-ИМ перикардитов. Ранний пост-ИМ перикардит остаётся маркером большего объёма инфаркта, но без определённой диагностической значимости [167].

5.5.4.2. Послеоперационный выпот

Послеоперационные перикардальные выпоты происходят относительно часто после операций на сердце. Обычно через 7-10 дней они исчезают, но иногда сохраняются дольше и могут быть опасными. Ранние послеоперационные накопления в перикарде должны оцениваться в клиническом контексте конкретного больного. Они асимптомны у 22% пациентов в течение 2 нед. после кардиохирургии [182]. Прогноз хороший для умеренных выпотов, возникающих примерно в двух третях случаев, но умеренные и выраженные выпоты (одна треть) могут привести к тампонаде примерно в 10% случаев в течение 1 месяца после кардиохирургии [182, 183]. Как было показано в исследовании POPE (Post-Operative Pericardial Effusion), лечение этих бессимптомных выпотов диклофенаком было безуспешным, и может быть ассоциировано с повышенным риском побочных эффектов, связанных с НПВС [173]. Напротив, тампонада, появляющаяся в первые часы после операции, обычно связана с кровоизлиянием в полость перикарда, что требует повторного хирургического вмешательства.

Рекомендации по ведению и предотвращению связанных с повреждением сердца синдромов

Рекомендации	Класс ^a	Уровень ^b	Ссылки ^c
Противовоспалительная терапия рекомендуется пациентам с синдромами после повреждения сердца для ускорения ремиссии и снижения рецидивирования	I	B	171

Аспирин ^d рекомендуется как препарат первого выбора для противовоспалительной терапии перикардита после ИМ и у пациентов, уже получающих антитромбоцитарную терапию	I	C	
Колхицин в добавлении к аспирину или НПВС следует рассмотреть в терапии посттравматического синдрома, как при остром перикардите	Ia	B	58
Колхицин следует рассмотреть после кардиохирургии в дозах по массе тела (т.е., 0,5 мг один раз в день при массе до 70 кг, и 0,5 мг дважды в день при массе выше 70 кг) и без нагрузочной дозы для предотвращения постперикардиотомического синдрома, если нет противопоказаний и если он переносится. Превентивный приём колхицина рекомендуется в течение 1 мес.	Ia	A	168, 169
Тщательное наблюдение после посттравматического поражения сердца следует рассмотреть для исключения возможного развития констриктивного перикардита с ЭхоКГ каждые 6-12 мес. в соответствии с клиническими признаками и симптомами	Ia	C	

Примечание: ^a — класс рекомендаций, ^b — уровень доказательности, ^c — ссылки, поддерживающие уровень доказательности.

Сокращения: НПВС — нестероидные противовоспалительные средства.

5.6. Травматический перикардальный выпот и гемоперикард

Любое вмешательство на сердце (например, ЧКВ, имплантация электрода водителя ритма, радиочастотная абляция) могут привести к гемоперикарду и тампонаде сердца ввиду перфорации артерии или камеры сердца. Вызванный травмой выпот в перикарде входит в расширенное понимание СППП [132]. Однако в случае выраженной травмы груди, осложнённой тампонадой сердца, величина травмы — основная причина синдрома. Диагностика включает в себя наличие анамнеза травмы груди как триггера синдрома, а также признаки и симптомы перикардита (т.е., боль в груди, шумы, диспноэ, небольшая лихорадка) и маркеры воспалительной реакции (т.е., повышенный СРБ, лейкоцитоз, СОЭ). ЭКГ обычно используется для исключения ИМ как возможной причины перикардита. Рентгенография грудной клетки может помочь обнаружить кардиомегалию и плевральный выпот. Трансторакальная ЭхоКГ используется для обнаружения наличия, размера и гемодинамической значимости перикардального выпота. Недавнее РКИ показало, что использование только трансторакальной ЭхоКГ улучшало показатели времени от места травмы до операционной и снижало смертность [184].

Потому лечение различается в зависимости от тяжести симптоматики. При посттравматическом

перикардите без признаков нарушения гемодинамики лечение основано на эмпирической противовоспалительной терапии и добавлении колхицина, который показал безопасность и эффективность в предотвращении перикардита [57]. В жизнеугрожающих ситуациях проникающей травмы сердца и грудной клетки, рекомендуется экстренная торакотомия для улучшения показателей выживаемости, вместо классической стратегии первичного перикардицентеза, предваряющего хирургическое вмешательство [185, 186]. Обычно производится антеролатеральная торакотомия, которая делает перикардотомию возможной с эффективным разрешением тампонады и прямым массажем сердца при необходимости.

В случае диссекции аорты с гемоперикардом и подозрением на тампонаду сердца, экстренная трансторакальная ЭхоКГ и КТ должны быть выполнены для подтверждения диагноза. В таком случае, можно применить контролируемое дренирование гемоперикарда в небольших количествах, чтобы временно стабилизировать пациента и добиться артериального давления примерно 90 мм рт.ст. [187].

Рекомендации по ведению травматического перикардиального выпота и гемоперикарда при диссекции аорты

Рекомендации	Класс ^a	Уровень ^b	Ссылки ^c
Неотложная визуализация (трансторакальная ЭхоКГ или КТ) показана пациентам с анамнезом травмы грудной клетки и артериальной гипотонией	I	B	184
Немедленная торакотомия показана при тампонаде сердца вследствие проникающей травмы сердца и грудной клетки	I	B	185
При диссекции аорты с гемоперикардом, следует рассмотреть контролируемый перикардиальный дренаж очень маленькими порциями для временной стабилизации состояния пациента — поддержания артериального давления на уровне примерно 90 мм рт.ст.	IIa	C	
Перикардицентез как мост к торакотомии может быть рассмотрен при тампонаде сердца ввиду проникающей травмы сердца и грудной клетки	IIb	B	185

Примечание: ^a — класс рекомендаций, ^b — уровень доказательности, ^c — ссылки, поддерживающие уровень доказательности.

5.7. Вовлечение перикарда при неопластической патологии

Дифференциальная диагностика злокачественных процессов и других причин перикардитов особенно значима с помощью методов визуализации, например КТ, а также цитологии перикардиальной жидкости и иногда биопсии. Первичные опухоли

перикарда, как доброкачественные (липомы, фибромы), так и злокачественные (мезотелиомы, ангиосаркомы, фибросаркомы), очень редки [188, 189]. Мезотелиома, наиболее частая злокачественная опухоль, почти всегда неизлечима. Наиболее частые вторичные опухоли включают рак лёгкого, рак молочной железы, меланому, лимфомы и лейкемии. Злокачественные перикардиальные выпоты могут быть малыми, умеренными и большими, с неизбежной тампонадой (частые рецидивы) или констрикцией; они даже могут стать первым проявлением злокачественного новообразования [190]. Диагноз основан на подтверждении злокачественной инфильтрации перикарда [188, 189]. К слову, почти у двух третей пациентов с доказанной опухолью перикардиальный выпот вызывается не ею, а, например, лучевым перикардитом, другими методами лечения или оппортунистическими инфекциями [189]. Рентген грудной клетки, КТ, ПЭТ или МРС могут показать расширение средостения, массивные образования и плевральный выпот. Анализ перикардиальной жидкости или эпикардиальная биопсия необходимы для подтверждения злокачественного заболевания перикарда [188-191].

Диагностическая необходимость измерения опухолевых маркеров остаётся под вопросом: раковый эмбриональный антиген, CYFRA 21-1, нейрон-специфическая енолаза, CA-19-9, CA-72-4, SCC, GATA3 и сосудистый эндотелиальный фактор роста могут быть полезны, но ни один из них не был доказанно точным в различении злокачественных и доброкачественных выпотов [192, 193]. Мутация рецептора эпидермального фактора роста должна быть оценена, поскольку имеет прогностическое значение у пациентов со злокачественным выпотом в перикард при наличии лёгочной аденокарциномы [194] с целью оценки лечения.

Лечение тампонады сердца — показание класса I для перикардицентеза. Рекомендуются следующие шаги в случаях выраженных и предполагаемых злокачественными выпотов с тампонадой: (1) системное противоопухолевое лечение как базовая терапия [189], (2) перикардицентез для снижения симптомов и установления диагноза и (3) внутривнутриперикардиальное введение цитостатических/склерозирующих препаратов для предотвращения рецидивов. Дренирование перикарда рекомендуется всем пациентам с большими выпотами ввиду высокой частоты рецидивов (40-70%) [193-196]. Предотвращение рецидивов может быть достигнуто внутривнутриперикардиальным введением склерозирующих и цитостатических средств [197-204]. Внутривнутриперикардиальное лечение должно быть связано с типом опухоли: цисплатин был наиболее эффективен при вовлечении перикарда в течение рака лёгкого [200, 204], а тиотетпа был более эффективен при раке молочной

железы с метастазами в перикард [197, 198]. Тетрациклины как склерозирующие средства также позволяют контролировать злокачественный выпот в перикард примерно в 85% случаев, но побочные эффекты и осложнения довольно часты: лихорадка (19%), боль в груди (20%) и предсердные аритмии (10%) [189, 199]. Лучевая терапия очень эффективна (93%) в контроле злокачественных выпотов у пациентов с радиационно-чувствительными опухолями (лимфомы, лейкемии). Однако лучевая терапия сердца может вызвать миокардит и перикардит [189]. Перикардиотомия показана, если перикардиоцентез не может быть выполнен [205]. Это вмешательство возможно под местной анестезией, но осложнения включают повреждение миокарда, пневмоторакс и смерть [189, 205]. Хирургическая перикардиотомия не улучшает клинических исходов в сравнении с перикардиоцентезом и связана с более высокой частотой осложнений [202]. Плевроперикардиотомия позволяет проводить дренирование злокачественной перикардиальной жидкости в плевральную полость. Это связано с более высокой частотой осложнений и не даёт преимуществ перед перикардиоцентезом и перикардиотомией. Перикардэктомия показана редко, обычно при констрикции перикарда или осложнениях предыдущих вмешательств [189]. Чрескожная баллонная перикардиотомия даёт прямое сообщение между плеврой и перикардом, что обеспечивает дренирование жидкости в плевральную полость: при выраженном перикардиальном выпоте и повторяющейся тампонаде это кажется эффективным (90-97%) и безопасным [204]. Отверстие в перикарде, создаваемое при помощи левосторонней миниторактомии, — безопасный и эффективный подход к хирургии злокачественной тампонады сердца [205]. В клинической практике ведение зачастую паллиативное в поздних стадиях; его цель состоит лишь в снятии симптомов, нежели в лечении основного заболевания, принимая во внимание прогноз и общее качество жизни пациента [206].

Рекомендации по диагностике и ведению неопластического вовлечения перикарда

Рекомендации	Класс ^a	Уровень ^b	Ссылки ^c
Перикардиоцентез рекомендуется при тампонаде сердца для снятия симптомов и установления диагноза злокачественного выпота	I	B	
Цитологический анализ выпота рекомендуется для подтверждения злокачественной природы заболевания	I	B	191
Биопсию перикарда и эпикарда следует рассмотреть для подтверждения злокачественного заболевания перикарда	Ila	B	

Онкомаркеры следует рассмотреть для различения злокачественных и доброкачественных выпотов	Ila	B	193
Системное противоопухолевое лечение рекомендуется в подтверждённых случаях неопластической этиологии	I	B	
Расширенный перикардиальный дренаж рекомендуется у пациентов с подозрением и ясным диагнозом неопластической этиологии выпота в целях предотвратить рецидивирование и дать возможность внутривнутриперикардиального лечения	I	B	
Внутриперикардиальное введение цитостатических/склерозирующих средств следует рассмотреть, так как это может предотвратить рецидивы у пациентов со злокачественным выпотом	Ila	B	197-204
Внутриперикардиально цисплатин следует рассмотреть при вовлечении перикарда в течение рака лёгкого, и внутриперикардиальное введение тиоптепы следует рассмотреть при перикардиальных метастазах рака молочной железы	Ila	B	197, 198, 200, 204
Лучевую терапию следует рассмотреть для контроля злокачественного выпота у пациентов с радиочувствительными опухолями, как лимфомы и лейкемии	Ila	B	
Перикардиотомию следует рассмотреть, когда перикардиоцентез не может быть выполнен	Ila	B	205
Чрескожная баллонная перикардиотомия может быть рассмотрена для предотвращения рецидивов неопластического выпота	IIb	B	
Создание окна при помощи левосторонней миниторактомии может быть рассмотрено при хирургическом лечении злокачественной тампонады сердца	IIb	B	207
Интервенционные техники следует рассматривать с учётом распространения злокачественных клеток, прогноза пациента и общего качества жизни пациента	Ila	C	

Примечание: ^a — класс рекомендаций, ^b — уровень доказательности, ^c — ссылки, поддерживающие уровень доказательности.

5.8. Другие формы заболеваний перикарда

5.8.1. Лучевой перикардит

Предшествующая экспозиция радиации — важная причина заболеваний перикарда. Большинство случаев вторичны к лучевой терапии по поводу лимфомы Ходжкина, рака молочной железы или лёгкого. Наиболее часто серьёзное лучевое поражение перикарда происходит в связи с терапией лимфогранулематоза, хотя встречаемость этого состояния снизилась вместе со снижением доз и появлением современных методов лучевой терапии (экранирование и подсчёт дозы). Как пример, встречаемость перикар-

дита снизилась с 20% до 2,5% [208]. Несколько реже лучевая экспозиция может привести к другим состояниям (например, раку пищевода) или может возникнуть с другими событиями (радиационными катастрофами). Вскоре после облучения у пациента может возникнуть острый перикардит с выпотом или без [208]. Обычным является позднее начало заболевания, что наблюдается у 20% пациентов в течение 2 лет после облучения [209], с возможным латентным периодом до 15-20 лет, и не обязательно предваряется острым перикардитом [210]. Позднее заболевание перикарда может включать выпотно-констриктивный перикардит или классический констриктивный перикардит (4-20%) и кажется дозозависимым и относящимся к наличию перикардального выпота в позднюю острую фазу [209]. Кроме того, лучевое повреждение может привести к выраженному выпоту, с или без тампонады. Выпот может быть серозным или геморрагическим и имеет высокую склонность к развитию фиброзной адгезии. Лечение такое же, как при перикардите и перикардальном выпоте. Лечебная радиация может вызвать другие типы поражения сердца. Наиболее серьезное состояние — лучевая кардиомиопатия, хотя коронарные артерии и клапаны сердца также могут быть повреждены; это возможно объясняет, почему перикардэктомия при лучевом поражении ассоциирована с более плохим исходом, в отличие от выполненной по поводу констриктивного перикардита другой этиологии.

Рекомендации по предотвращению и ведению лучевого перикардита

Рекомендации	Класс ^a	Уровень ^b	Ссылки ^c
Методы лучевой терапии, снижающие объём и дозу облучения сердца, рекомендуются при любой возможности	I	C	
Перикардэктомии следует рассмотреть при лучевом констриктивном перикардите, однако, с менее хорошими результатами, чем выполненную по поводу констриктивного перикардита другой этиологии, ввиду сопутствующей миопатии	IIa	B	91, 92, 103, 106

Примечание: ^a — класс рекомендаций, ^b — уровень доказательности, ^c — ссылки, поддерживающие уровень доказательности.

5.8.2. Хилоперикард

Хилоперикард — это накопление в полости перикарда лимфы, нормального содержимого лимфатических сосудов. Это редкое расстройство, которое может быть первичным или, более часто, вторичным по отношению к повреждению грудного протока, несущего лимфу из кишечного тракта в кровь к соединению левой внутренней яремной и левой подключичной вен [211]. Он часто ассоциирован с хило-

тораксом. Сердечные осложнения включают тампонаду, острый перикардит, хроническую констрикцию. Причины — травма, хирургия (особенно, по поводу врождённых пороков сердца), наследственные лимфангиомы, радиотерапия, тромбоз подключичной вены, инфекция (например, ТБ), опухоли средостения и острый панкреатит [212-214]. Первичный хилоперикард менее распространён и является диагнозом исключения. КТ с или без контрастирования в сочетании с лимфангиографией/лимфангиосцинтиграфией (редко применяется) может использоваться для определения повреждения или блока грудного протока.

Хилоперикард не следует путать с холестериновым перикардитом, при котором жидкость прозрачная и который возникает при туберкулёзном перикардите, ревматоидном артрите и травме. Концентрация холестерина в выпоте равна или превышает таковую в крови. Перикардиоцентез эффективен редко, и оптимальная терапия — это перикардэктомия в сочетании с лечением основного заболевания [215, 216].

Рекомендации по диагностике и ведению хилоперикарда

Рекомендации	Класс ^a	Уровень ^b	Ссылки ^c
Диагноз хилоперикарда ставится при наличии молочного опалесцирующего выпота с уровнем триглицеридов >500 мг/дл, отношения холестерин:триглицериды <1, отрицательных посевов и преобладания лимфоцитов (число лимфоцитов между несколькими сотнями и несколькими тысячами в миллилитре)	I	C	
Следует рассмотреть перикардальный дренаж и парентеральное питание при симптомном или выраженном неконтролируемом выпоте ввиду хилоперикарда	IIa	C	
Хирургическое лечение следует рассмотреть при хилоперикарде, если консервативная терапия не уменьшает дренаж перикарда и найден ход грудного протока	IIa	C	
Терапия октреотидом (100 мкг подкожно x 3 раза в день на две недели) может быть рассмотрена для хилоперикарда (механизм действия предполагается, как снижение продукции лимфы)	IIb	C	

Примечание: ^a — класс рекомендаций, ^b — уровень доказательности, ^c — ссылки, поддерживающие уровень доказательности.

5.8.3. Лекарственный перикардит и перикардальный выпот

Реакция перикарда на лекарственный препарат развивается редко (табл. 1). Повреждение перикарда было показано для вдыхания паров фторполимеров, “сывороточной болезни” от препаратов крови или

чужеродных анти-сывороток, ядов животных (укус рыбы-скорпиона), реакции на чужеродные вещества при прямом контакте (например, тальк, силикат магния), на силиконы, тетрациклины, склерозирующие вещества, при асбестозе, железе при бета-талассемии [1]. Ведение основано на прекращении воздействия причинного вещества и симптоматическом лечении.

Применение гепарина и антикоагулянтов зачастую рассматривается как возможный фактор риска развития ухудшающегося или геморрагического выпота, который может привести к тампонаде, однако многофакторный анализ примерно 500 последовательных случаев острого перикардита не показал, что это так [9]. Подобно этому, в другом исследовании 274 пациентов с острым перикардитом или миоперикардитом применение гепарина или других антикоагулянтов не было ассоциировано с повышенным риском тампонады [7]. С другой стороны, в случае ятрогенного выпота, полная антикоагуляция может быть фактором риска тампонады и осложнений [217].

5.8.4. Гидроперикард при метаболическом и эндокринных синдромах

Основная причина заболеваний перикарда в этом случае представлена гипотиреозом. Перикардальный выпот может развиваться примерно в 5-30% случаев гипотиреоза, но современных данных мало [218, 219]. Он может быть довольно выраженным, но тампонада развивается редко. Диагноз ставится по уровню тиреотропного гормона и клинически характеризуется относительной брадикардией и низким вольтажем QRS на ЭКГ.

5.8.5. Поражение перикарда при лёгочной артериальной гипертензии

Появление гидроперикарда при лёгочной артериальной гипертензии (ЛАГ) довольно характерно (25-30%) случаев, и обычно не выражено, не вызывает нарушения гемодинамики. Развитие перикардального выпота при ЛАГ кажется связанным с недостаточностью ПЖ и последующим повышением правостороннего давления наполнения вместе с гипертензией в ПП и повышением давления в тебевиевых венах и коронарном синусе. Эти процессы ведут к повышению фильтрации и лимфатической обструкции, приводя к выпоту в перикард [220].

Диагноз тампонады при тяжёлой ЛАГ сложен. Определение гемодинамической значимости выпота при ЛАГ требует повышенного внимания, поскольку давление в правых отделах сердца могут маскировать любые типичные клинические и ЭхоКГ-признаки тампонады. Поскольку имеется повышение внутрисердечного давления справа, нехарактерен коллапс

правых отделов сердца. Напротив, давление в левом предсердии (ЛП) обычно низкое при ЛАГ и потому гораздо чаще можно видеть коллапс ЛП в раннюю диастолу. Может присутствовать повышенная взаимозависимость желудочков в виде понижения наполнения ЛЖ в раннюю фазу вдоха.

Наличие выпота в перикарде ассоциировано с заболеванием соединительной ткани, с более короткой 6-минутной дистанцией ходьбы и повышенным уровнем В-натрийуретического пептида. Даже небольшое количество избыточной жидкости в перикарде у пациента с ЛАГ предполагает плохой прогноз. Гидроперикард при ЛАГ считается маркером коморбидности с заболеванием соединительной ткани или с повышенным венозным давлением; оба эти фактора предполагают больший риск [220].

5.8.6. Кисты перикарда

Кисты перикарда — редкие массивные образования средостения с встречаемостью 1 у 100000 пациентов [131, 221], которые описываются как дивертикулярные или кистозные образования на патологической рентгенограмме грудной клетки. Они составляют 6% всех массивных образований средостения и 33% кист средостения. Другие кисты в средостении — бронхогенные (34%), энтеральные (12%), тимусные и т.д. (21%) [131, 221]. Они чаще обнаруживаются в одном или другом кардиодиафрагмальном угле [131, 206, 221]. Кисты не сообщаются с полостью перикарда, в отличие от дивертикулов. Они могут быть одно- или мультикамерные. Воспалительные кисты включают псевдокисты, как и инкапсулированные и осумкованные выпоты, связанные с ревматическими заболеваниями, бактериальной инфекцией, травмой, кардиохирургией. Эхинококковые кисты перикарда обычно происходят из разорвавшихся кист в печени и лёгких. Дифференциальный диагноз включает осумкованный выпот в перикарде неизвестной этиологии и злокачественные массивные образования. Диагностическая включает ЭхоКГ, КТ и иногда МРС для определения размера, плотности и отношения с окружающими структурами [131, 221]. Обычно они бессимптомны и обнаруживаются случайно, но могут вызывать дискомфорт в груди, одышку или сердцебиение ввиду компрессии сердца. Первый шаг в лечении врождённых и воспалительных кист — чрескожная аспирация [206, 222], иногда с последующей этаноловой склеротизацией [222]. Если диагноз не установлен полностью методами визуализации или киста рецидивирует после дренирования, может быть необходима хирургическая резекция. Для эхинококковых кист также была предложена чрескожная аспирация и инстилляция этанола или нитрата серебра после подготовки альбендазолом в течение 4 нед. (800 мг/сут.) [1].

6. Возрастные и половые особенности при заболеваниях перикарда

6.1. Педиатрия

Перикардит встречается примерно в 5% случаев госпитализаций детей по поводу боли в груди в отделении неотложной помощи [223]. У детей могут быть те же синдромы, что и у взрослых [17]. Диагностические критерии те же, как и риск рецидивов (15-30%). Этиология такая же, как у взрослых, с постхирургическими причинами более часто, например, после коррекции дефекта межпредсердной перегородки [18]. В сравнении со взрослыми, у детей зачастую более выражена клиника воспаления, с более характерными лихорадкой, вовлечением лёгких и плевры и повышенным СРБ, менее частым положительным тестом антинуклеарных антител. Это может предполагать активацию воспалительных путей с высвобождением ИЛ-1 [19].

Не было проведено РКИ у детей. НПВС остаются основой терапии, в высоких дозах (Web табл. 7). Большинство педиатров избегают аспирина у детей. Колхицин снижает в два раза частоту рецидивов у детей [19]. Использование кортикостероидов должно быть ограничено у детей ещё больше, чем у взрослых, учитывая, что их побочные эффекты (стрии и задержка роста) особенно неприятны у растущих детей; нужно искать минимальную эффективную дозу. Ограничение активности очень тяжело для детей и может ухудшить качество их жизни и их семьи. Анакинра (анти-тела к рецепторам ИЛ-1) является новым препаратом для детей, особенно, при постоянной потребности в кортикостероидах [20-23].

Долгосрочный прогноз у детей хороший; однако качество жизни может быть серьёзно затронуто рецидивами, зависимостью от глюкокортикоидов и ограничением активности [19].

Рекомендации по терапии острого и рецидивирующего перикардита у детей

Рекомендации	Класс ^a	Уровень ^b	Ссылки ^c
НПВС в высоких дозах рекомендуются как терапия первой линии для острого перикардита у детей до полного разрешения симптомов (см. Web табл. 9 для дозировок)	I	C	
Колхицин следует рассмотреть, как добавление к противовоспалительному лечению при остром рецидивирующем перикардите у детей: <5 лет, 0,5 мг в день; >5 лет, 1,0-1,5 мг в день в две-три дозировки	IIa	C	
Анти-ИЛ-1 препараты могут быть рассмотрены у детей с рецидивирующим перикардитом и особенно, если они кортикостероид-зависимы	IIb	C	
Аспирин не рекомендуется у детей в связи с риском синдрома Рейе и гепатотоксичности	III	C	

Кортикостероиды не рекомендуются ввиду остроты их побочных эффектов у растущих детей, если только есть специальные показания, как аутоиммунная патология	III	C	
--	-----	---	--

Примечание: ^a — класс рекомендаций, ^b — уровень доказательности, ^c — ссылки, поддерживающие уровень доказательности.

Сокращения: ИЛ — интерлейкин, НПВС — нестероидные противовоспалительные средства.

6.2. Беременность, лактация и репродукция

Наиболее частая форма поражения перикарда при беременности — гидроперикард, обычно в виде доброкачественного небольшого выпота в третьем триместре, который обнаруживается у почти 40% женщин, зачастую случайно. Выпот клинически не проявляется, а данные осмотра и ЭКГ нормальны. В некоторых случаях, могут иметь место слегка повышенное артериальное давление и/или специфические изменения ST-T [24, 25]. Специфическая этиология обычно не обнаруживается. Сегодня статистика исходов беременности у таких женщин, если они наблюдаются междисциплинарными командами, такая же, как в общей популяции [25].

Предполагаемая схема лечения перикардита при беременности представлена в Web таблице 8 [25-27]. Беременность у женщин с рецидивирующим перикардитом должна планироваться в фазу стихания заболевания [25-27]. Классические НПВС (ибупрофен, индометацин) могут рассматриваться во время первого и второго триместров [25-27]; большинство экспертов предпочитают высокие дозы аспирина, так как он регулярно используется при антифосфолипидном синдроме при беременности и умеренно эффективен в предотвращении преэклампсии при высоком акушерском риске [224, 225]. После 20-й нед. беременности все НПВС (кроме аспирина менее 100 мг/сут.) могут вызвать констрикцию артериального протока и нарушить функцию почек плода; на неделе 32 их следует отменить в любом случае [224, 225]. Самые низкие эффективные дозы преднизолона могут быть использованы во время беременности и кормления грудью (с добавлением кальция и витамина D) [25-27]. Парацетамол разрешён во время беременности и кормления грудью, как и блокаторы H₂-гистаминовых рецепторов или ингибиторы протонной помпы [226]. Во время беременности титрование отмены доз должно быть чрезвычайно аккуратным. Нормальные вагинальные роды возможны и должны проводиться в отсутствие противопоказаний [25-27]. Ибупрофен, индометацин, напроксен и преднизолон могут рассматриваться у кормящих женщин. После прекращения кормления грудью постепенная отмена преднизолона должна быть рассмотрена, иногда с возобновлением колхицина. Колхицин рассматривается как

противопоказанный во время беременности и кормления грудью, даже несмотря на то, что не было обнаружено каких-либо нежелательных явлений беременности и развития плода у женщин с семейной средиземноморской лихорадкой, получавших лечение колхицином в период беременности и кормления грудью [227-229].

6.3. Пожилой возраст

В большинстве рекомендаций не обсуждается их применимость к пациентам пожилого возраста с множеством сопутствующих заболеваний [230]. Нет специальных публикаций по поводу заболеваний перикарда в пожилом возрасте, потому есть только соглашение экспертов. Приверженность терапии может быть проблематична в пожилом возрасте из-за когнитивных нарушений, плохого зрения или слуха. Наиболее сильный предиктор низкой приверженности — большое количество принимаемых препаратов [230]. Индометацин не показан, доза колхицина должна быть в половину снижена, и особое внимание нужно уделять функции почек и лекарственному взаимодействию.

7. Интервенционные техники лечения и хирургия

Этиология заболеваний перикарда остаётся неясной во многих случаях, поскольку весь спектр диагностических методов не используется во многих лечебных учреждениях. Золотой стандарт — хирургический подмечевидный доступ, позволяющий собрать образцы жидкости и выполнить биопсию перикарда и дренирование. Интервенционные техники [206] включают комбинированное использование визуализации при помощи перикардоскопии, впервые описанной в сочетании с диагностикой молекулярными, гистологическими и иммуногистологическими методами с целью обнаружения этиологии и патогенеза манифестирующих заболеваний перикарда [133] и в качестве способа терапии путём введения препаратов в полость перикарда [63, 204].

7.1. Перикардиоцентез и дренирование

Хирургический подход остаётся золотым стандартом для дренирования и биопсии перикарда. Классический метод — субксифоидальный (подмечевидный) разрез, через который легко собирать образцы жидкости и выполнять биопсию перикарда. Операция заканчивается оставлением небольшого дренажа для эвакуации оставшегося выпота. Эта техника тривиальна для торакального или кардиохирурга, если такая помощь доступна для кардиологов. В обычных условиях, перикардиальный выпот собирается методом перикардиоцентеза.

Современный перикардиоцентез должен направляться флуороскопически или эхокардиоскопически

[206], под местной анестезией. Не следует проводить вмешательство вслепую, чтобы не вызвать повреждений, исключая совсем редкие ситуации экстренной необходимости для спасения жизни. Опытный оператор и команда должны выполнять перикардиоцентез в условиях, оборудованных радиографическим, ЭхоКГ-, гемодинамическим и ЭКГ-мониторингом.

Для перикардиоцентеза под управлением ЭхоКГ, идеальное место пункции — точка на поверхности тела, где выпот наиболее близок к датчику и где количество жидкости максимально. Траектория иглы определяется ангуляцией ручного датчика и должна избегать важных органов, как печень, миокард, лёгкие, внутренняя маммарная артерия (3-5 см кнаружи от парастернальной границы) и сосудистый пучок по нижнему краю каждого ребра. Предполагаемая точка входа помечается на коже и тщательно отмечается направление ультразвукового сигнала (см. электронный материал). Дополнительная техника — эхо-управляемый подход с эхомониторингом вмешательства.

Для флуороскопически направляемого перикардиоцентеза используется политеф-покрытая игла, которая с прикреплённым шприцем с физраствором продвигается вперёд при небольшом насыщении, пока не будет достигнута сумка перикарда [206]. При использовании обычного подмечевидного подхода к перикардиоцентезу, Tuоphi-17 с тупым концом игла интродюсера продвигается к левому плечу под углом 30 градусов к коже, таким образом избегая коронарных, перикардиальных и маммарных артерий. Латеральная ангиографическая позиция даёт лучшую визуализацию иглы и её отношения к диафрагме и перикарду. Игла медленно продвигается к тени сердца и феномену эпикардиального гало, с умеренным насыщением и с введением небольших количеств контраста, пока перикардиальная жидкость не будет высосана. Если геморрагическая жидкость легко всасывается, можно ввести несколько миллилитров контраста для флуороскопического контроля положения иглы. Далее вводится J-образный мягкий гайд и после расширения заменяется на пигтейл-катетер с отверстиями, через который жидкость эвакуируется под контролем внутривнутриперикардиального давления [206].

Перикардиоцентез должен выполняться опытным оператором, так как несёт риск осложнений с частотой 4-10% в зависимости от типа визуализации, опыта оператора и условий (экстренные или неотложные или плановые) [183, 206]. Наиболее частые осложнения — нарушения ритма, пункция камеры сердца или коронарной артерии, гемоторакс, пневмоторакс, пневмоперикард и повреждение печени (Web табл. 9).

Перикардиоцентез может иметь дополнительную опасность/ограничения, когда жидкость не свободная, но осумкованная в латеральной или задней позиции или меньше 10 мм. В этих случаях хирургический

подход может быть безопаснее, в зависимости от опыта и оснащённости центра.

7.2. Перикардиоскопия

Перикардиоскопия даёт возможность визуализации полости перикарда с её эпи- и перикардиальными листками. Макроскопически видны протрузии, области кровоизлияний и неоваскуляризации при злокачественном поражении, которые часто геморрагические, в противовес лучевым, вирусным или аутоиммунным [133, 206].

Перикардиоскопия даёт возможность врачу брать прицельные образцы для биопсии, избегая сосудов и повышая шанс получить специфический для диагноза результат. По соображениям безопасности, важно иметь помещённым второй проводник. Он даёт возможность быстрой замены на пигтейл-катетер и позволяет проводить аутотрансфузию в случае соответствующего кровотечения. Выбирая место биопсии, можно избегать менее информативных белых участков фибрина с выбором тёмных участков воспаления, геморрагической имбибии или злокачественной ткани, которые лучше видны в режиме синего света. Биопсию перикарда можно взять и лишь под радиологическим контролем. Открытый биоптом аккуратно продвигается, до того, как будет достигнут силуэт сумки перикарда. Затем биоптом закрывается. Чтобы снизить риск ошибки, нужно взять 7–10 образцов. Наиболее результативна биопсия, полученная множественным забором ткани под контролем перикардиоскопии.

Эта техника довольно сложна и может быть выполнена только в ограниченном числе опытных центров. Перикардиоскопия может рассматриваться как диагностический метод для инспекции перикарда и эпикарда в опытных центрах. Она даёт безопасное получение тканей при заболеваниях перикарда неясной этиологии.

7.3. Анализ выпота и биоптатов

Серозно-кровоянистая и геморрагическая жидкость может быть обнаружена и при злокачественных состояниях, и после перикардиотомии, при ревматическом или травматическом выпоте, либо может быть вызвана ятрогенным поражением после перикардиоцентеза, но также и при идиопатических и вирусных формах. В случаях сепсиса, ТВ или при ВИЧ-инфекции, могут быть диагностичными бактериальные культуры. Цитология жидкости может различить злокачественные и незлокачественные выпоты, что важно после лучевой терапии средостения. Параметры различения между злокачественными и аутореактивными выпотами — высокие уровни опухолевых маркеров в злокачественных [133, 206].

Цитология и исследование бактериальных культур жидкости, гистологическая и иммуногистологиче-

ская оценка биоптатов, молекулярный анализ (ПЦР для микробных агентов в жидкости и ткани) дают однозначный этиологический диагноз во многих случаях, что позволяет выбрать лечение [133].

7.4. Внутривнутриперикардиальное лечение

У пациентов с выраженным выпотом неизвестной этиологии продлённый дренаж может позволить в дальнейшем внутривнутриперикардиальное лечение.

При неопластическом выпоте, чаще всего, в связи с раком бронха или молочной железы, внутривнутриперикардиальный цисплатин или тиотепа могут быть применены в комбинации с системным антинеопластическим лечением, которое следует проводить вместе с онкологом [204].

При аутореактивном и лимфоцитарном выпоте болезнь-специфический кристаллоид триамцинолон (300 мг/м² поверхности тела) внутривнутриперикардиально может быть рассмотрен [64]. Вирусный перикардит может быть исключён ПЦР жидкости и образцов ткани, но такие исследования не проводятся всё время в неосложнённых случаях.

При уремическом выпоте внутривнутриперикардиальная терапия триамцинолоном может быть рассмотрена, отдельно от интенсивного гемо- и перитонеального диализа и выведения жидкости [64, 65].

В редких случаях рецидивирующего выпота — вариантом является баллонная перикардиотомия, которая даёт (временное) перикардио(-плеврально-) абдоминальное окно для дренирования. Этого подхода следует избегать при неопластических и гнойных выпотах.

7.5. Перикардиальный доступ для электрофизиологических методов

Впервые описанный в 1996г [231], перикардиальный доступ, с большим успехом и возможностью избежать хирургического вмешательства, использовался для картирования и аблации эпикардиальных субстратов желудочковых тахикардий [232, 233] (Web табл. 9 и доп. материал о сложности вмешательства).

7.6. Хирургия при заболеваниях перикарда

7.6.1. Перикардиальное окно

Перикардиальное окно — вмешательство по созданию отверстия (“окна”) из пространства перикарда в плевральную полость. Его цель — дать возможность выпоту (обычно злокачественному) дренироваться из области, окружающей сердце, в грудную клетку для предотвращения тампонады.

Окно обычно создаётся кардиохирургом, но может быть создано при видео-направляемой торакокопии или баллонной перикардиотомии ЧКВ. Главное показание — рецидивирующие массивные выпоты или тампонада, когда более слож-

ные операции вроде перикардэктомии имеют высокий риск или ожидаемая продолжительность жизни пациента снижена (например, при неопластических заболеваниях), а вмешательство паллиативное. Результаты перикардального окна менее определены в сравнении с перикардэктомией — радикальной операцией, так как сообщение может закрыться, а рецидивирующие выпоты, особенно, осумкованные, бывают часто и могут потребовать дополнительных вмешательств [105].

7.6.2. Перикардэктомия

Констриктивный перикардит лечится перикардэктомией. Декортикация должна быть как можно более полной с удалением всех участков констриктивного париетального и эпикардального листков [103-105], но с учётом сохранения обоих диафрагмальных нервов. Полностью выполнить операцию можно только стернотомически. Поэтому левосторонней антеролатеральной торакотомии следует избегать, поскольку она даёт только частичный доступ.

Важно также освободить полностью ПП, верхнюю полую вену и особенно — нижнюю полую вену и нижнюю часть ПЖ, прилегающую к диафрагме, насколько возможно [103-105]. Только когда констриктивный панцирь приросший и кальцинированный, возможно оставить островки перикарда. Чтобы избежать кровотечения, искусственное кровообращение (ИК) следует применять только при одновременном наличии кардиохирургических заболеваний, но ИК должно быть наготове в случае геморрагических осложнений операции. Учитывая все эти принципы, противоречие о типе операции (полная, радикальная или только передняя перикардэктомия) не является проблемой. При рецидивирующем констриктивном перикардите повторная операция должна быть сделана как можно скорее, в идеале, в первый год после операции. Редкие пациенты с возвращающимся перикардитом также могут получить пользу от перикардэктомии [33].

8. Будущие направления и проблемы

Несмотря на большое количество новых данных и первые клинические исследования, которые дают возможность клиническому ведению встать на путь доказательной медицины, есть некоторые проблемы, которые требуют прояснения и дальнейшего изучения. Основные вопросы таковы:

(1) Патофизиология и факторы риска рецидивирующего перикардита. Что такое “идиопатический рецидивирующий перикардит”?

(2) Как можно предотвращать перикардит без колхицина?

(3) Можно ли больным с перикардитом постепенно отменять дозы препаратов?

(4) Какова лучшая продолжительность лечения при заболеваниях перикарда?

(5) Новые и индивидуализированные подходы к рефрактерному перикардиту: они реально доступны и полезны?

(6) Нужно ли реально ограничивать нагрузки пациентам с острым и рецидивирующим перикардитом?

(7) Учитывая высокий риск констриктивного перикардита при инфекционном (т.е., туберкулёзном и гнойном) и хороший эффект внутривнутриперикардального фибринолиза по данным клинических случаев и малых исследований, действительно ли фибринолиз при экссудативном перикардите безопасен и эффективен? И когда его следует рассматривать в клинике?

(8) Какие вмешательства требуются для снижения смертности от туберкулёзного перикардита, леченного противотуберкулёзными препаратами?

(9) Что такое на самом деле перикардит с миокардитом?

(10) Каковы долгосрочные исходы у пациентов с миоперикардитом и перимиокардитом?

(11) Этиология и патофизиология изолированного выпота в перикард. Что такое “идиопатический перикардальный выпот”?

(12) Насколько необходим диагноз и лечение для всех умеренных и выраженных выпотов?

(13) Каковы показания для инвазивной диагностики и их клиническая ценность?

(14) Какова роль, ценность и применение внутривнутриперикардальной терапии?

(15) Действительно ли перикардэктомия полезна и показана при рефрактерном рецидивирующем перикардите?

(16) Каковы причины и факторы риска констриктивного перикардита?

(17) Каково лучшее время хирургического лечения при заболеваниях перикарда?

Текущие исследования, клинические и лабораторные, необходимы для ответа на все эти вопросы, чтобы дать дополнительные диагностические и терапевтические возможности индивидуализированному подходу для каждого пациента и улучшить прогноз.

9. “Делать или не делать” — основные тезисы рекомендаций по заболеваниям перикарда

Ведение острого и рецидивирующего перикардита	Класс ^a	Уровень ^b
Госпитализация рекомендуется для пациентов высокого риска* с острым перикардитом	I	B
Колхицин (0,5 мг дважды или один раз в день при массе <70 кг или непереносимости более высоких доз) рекомендуется как терапия первой линии при остром перикардите в качестве добавления к аспирину/НПВС (3 мес.) и также рекомендуется для рецидивирующего перикардита (6 мес.)	I	A

Кортикостероиды не рекомендуются как терапия первой линии при остром перикардите	III	C
СРБ следует рассматривать как показатель, направляющий выбор длительности лечения и оценки ответа на лечение	IIa	C
Рекомендации по ведению и терапии перикардального выпота		
Перикардиоцентез или кардиохирургия показаны при тампонаде сердца или при симптомном умеренном или выраженном выпоте, не отвечающих на лекарственную терапию и при подозрении на бактериальную или неопластическую этиологию	I	C
Рекомендуется схема ведения пациентов (рис. 3)	I	C
Рекомендуется лечить перикардальный выпот этиотропно	I	C
Рекомендации по диагностике и терапии констриктивного перикардита		
КТ и/или МРС показаны как методы визуализации первой линии (после эхокардиографии и рентгенографии грудной клетки) для оценки кальцификатов (КТ), толщины перикарда, уровня и распространения вовлечения перикарда	I	C
Катетеризация сердца показана, когда неинвазивные методы диагностики не дают определённого диагноза констрикции	I	C
Ключевой путь лечения хронической перманентной констрикции - перикардэктомия	I	C
Рекомендации по диагностической работе с заболеваниями перикарда		
Во всех случаях подозрения на заболевание перикарда рекомендуется первая диагностическая оценка методами аускультации, ЭКГ, трансторакальной эхокардиографии, рентгенографии грудной клетки или рутинных исследований крови, включая маркеры воспаления (т.е., СРБ и/или СОЭ), лейкоциты с формулой, функцию почек, исследования печени и повреждения миокарда (креатинкиназа, тропонин)	I	C
КТ и/или МРС показаны как методы визуализации второй линии	I	C
Дальнейшие исследования показаны у пациентов высокого риска* в соответствии с клиническим состоянием	I	C
Ведение туберкулёзного перикардита и выпота		
У пациентов в эндемичных областях эмпирическая терапия против туберкулёза показана при экссудативном выпоте, после исключения других причин	I	C
У пациентов в не-эндемичных областях эмпирическая терапия против туберкулёза не рекомендуется, если после обследования не удалось поставить диагноз туберкулёзного перикардита	III	C
Стандартный курс антитуберкулёзных препаратов 6 месяцев рекомендуется для предотвращения туберкулёзной констрикции перикарда	I	C
Перикардэктомия рекомендуется, если состояние пациента не улучшается или ухудшается после 4-8 недель противотуберкулёзной терапии	I	C
Ведение неопластических заболеваний перикарда		
Цитологический анализ перикардального выпота рекомендуется для подтверждения злокачественного заболевания перикарда	I	B
Биопсия перикарда и эпикарда должна быть рассмотрена для подтверждения злокачественного заболевания перикарда	IIa	B

Исследование онкомаркеров следует рассмотреть для различения злокачественного выпота от доброкачественного	IIa	B
При подтверждённой неопластической этиологии рекомендуется системное противоопухолевое лечение	I	B
Продлённый дренаж перикарда рекомендуется у пациентов с подозрением или определённым неопластическим выпотом перикарда в целях предотвращения рецидивирования выпота и возможности внутривнутриперикардальной терапии	I	B
Внутриперикардальное введение цитостатиков/склерозирующих препаратов следует рассмотреть, так как это может предотвратить рецидивы у пациентов со злокачественным перикардальным выпотом	IIa	B

Примечание: ^a — класс рекомендаций, ^b — уровень доказательности, ^c — ссылки, поддерживающие уровень доказательности.

* — высокий риск — когда есть хотя бы один фактор риска из следующего: высокая лихорадка (>38° C), подострое течение без чёткого начала, выраженный выпот (т.е., сепарация листков перикарда по эхокардиограмме >20 мм), тампонада сердца, безуспешность НПВС, миоперикардит, иммуносуппрессия, травма, пероральная антикоагулянтная терапия.

Сокращения: КТ — компьютерная томография, МРС — магнитно-резонансное исследование сердца, СРБ — С-реактивный белок, НПВС — нестероидные противовоспалительные средства, СОЭ — скорость оседания эритроцитов.

10. Web-приложение

Все Web-рисунки и Web-таблицы доступны онлайн в приложении: <http://www.escardio.org/Guidelines-&-Education/Clinical-Practice-Guidelines/Pericardial-Diseases-Guidelines-on-the-Diagnosis-and-Management-of>

11. Приложение

Состав Комитета ESC по Практическим Рекомендациям (КПП): Jose Luis Zamorano (Chairperson) (Spain), Victor Aboyans (France), Stephan Achenbach (Germany), Stefan Agewall (Norway), Lina Badimon (Spain), Gonzalo Barón-Esquivias (Spain), Helmut Baumgartner (Germany), Jeroen J. Bax (The Netherlands), Héctor Bueno (Spain), Scipione Carej (Italy), Verónica Dean (France), Çetin Erol (Turkey), Donna Fitzimons (UK), Oliver Gaemperli (Switzerland), Paulus Kirchhof (UK/Germany), Philippe Kolh (Belgium), Patrizio Lancellotti (Belgium), Gregory Y.H. Lip (UK), Petros Nihoyannopoulos (UK), Massimo F. Piepoli (Italy), Piotr Ponikowski (Poland), Marco Roffi (Switzerland), Adam Torbicki (Poland), Antonio Vaz Carneiro (Portugal), Stephan Windecker (Switzerland).

ESC Национальные кардиологические общества, активно принявшие участие в рецензировании 2015 ESC Рекомендаций по диагностике и ведению больных с заболеваниями перикарда:

Albania: Albanian Society of Cardiology, Naltin Shuka; **Armenia:** Armenian Cardiologists Association, Hamayak Sisakian; **Austria:** Austrian Society of Cardiology, Julia Mascherbauer; **Azerbaijan:** Azerbaijan Society of Cardiology, Elnur Isayev; **Belarus:** Belarusian Scientific Society of

Cardiologists, Vadim Shumavets; **Belgium:** Belgian Society of Cardiology, Guy Van Camp; **Bulgaria:** Bulgarian Society of Cardiology, Plamen Gatzov; **Croatia:** Croatian Cardiac Society, Jadranka Separovic Hanzevacki; **Cyprus:** Cyprus Society of Cardiology, Hera Heracleous Moustra; **Czech Republic:** Czech Society of Cardiology, Ales Linhart; **Denmark:** Danish Society of Cardiology, Jacob Eifer Møller; **Egypt:** Egyptian Society of Cardiology, Mohamed Wafaie Aboleineen; **Estonia:** Estonian Society of Cardiology, Pentti Põder; **Finland:** Finnish Cardiac Society, Jukka Lehtonen; **Former Yugoslav Republic of Macedonia:** Macedonian Society of Cardiology, Slobodan Antov; **France:** French Society of Cardiology, Thibaud Damy; **Germany:** German Cardiac Society, Bernhard Schieffer; **Greece:** Hellenic Cardiological Society, Kyriakos Dimitriadis; **Hungary:** Hungarian Society of Cardiology, Robert Gabor Kiss; **Iceland:** Icelandic Society of Cardiology, Arnar Rafnsson; **Israel:** Israel Heart Society, Michael Arad; **Italy:** Italian Federation of Cardiology, Salvatore Novo; **Kyrgyzstan:** Kyrgyz Society of Cardiology, Erkin Mirrakhimov; **Latvia:** Latvian Society of Cardiology, Peteris Stradiņš; **Lithuania:** Lithuanian Society of Cardiology, Ausra Kavoliuniene; **Luxembourg:** Luxembourg Society of Cardiology, Andrei

Codreanu; **Malta:** Maltese Cardiac Society, Philip Dingli; **Moldova:** Moldavian Society of Cardiology, Eleonora Vataman; **Morocco:** Moroccan Society of Cardiology, Mustapaha El Hattouai; **Norway:** Norwegian Society of Cardiology, Stein Olav Samstad; **Poland:** Polish Cardiac Society, Piotr Hoffman; **Portugal:** Portuguese Society of Cardiology, Luís Rocha Lopes; **Romania:** Romanian Society of Cardiology, Doina Ruxandra Dimulescu; **Russia:** Russian Society of Cardiology, Grigory P Arutyunov; **Serbia:** Cardiology Society of Serbia, Milan Pavlovic; **Slovakia:** Slovak Society of Cardiology, Juraj Dúbrava; **Spain:** Spanish Society of Cardiology, Jaume Sagristà Saulea; **Sweden:** Swedish Society of Cardiology, Bert Andersson; **Switzerland:** Swiss Society of Cardiology, Hajo Müller; **The Netherlands:** Netherlands Society of Cardiology, Berto J. Bouma; **Turkey:** Turkish Society of Cardiology, Adnan Abaci; **UK:** British Cardiovascular Society, Andrew Archbold; **Ukraine:** Ukrainian Association of Cardiology, Elena Nesukay.

†**Affiliation:** Massimo Imazio, Coordinator, Cardiology Department, Maria Vittoria Hospital and Department of Public Health and Pediatrics, University of Torino, Torino, Italy. Email: massimo.imazio@unito.it

Текст “РЕКОМЕНДАЦИИ ESC ПО ДИАГНОСТИКЕ И ВЕДЕНИЮ БОЛЬНЫХ С ЗАБОЛЕВАНИЯМИ ПЕРИКАРДА 2015” аккредитован Советом Европы для аккредитации в кардиологии (ЕВАС). ЕВАС работает согласно стандартам качества Европейского Совета по аккредитации для послевузовского медицинского образования (ЕАССМЕ), который является учреждением Европейского союза медицинских специалистов (УЕМС). В соответствии с требованиями ЕВАС/ЕАССМЕ все авторы, участвующих в этой программе раскрыли потенциальные конфликты интересов, которые могут вызвать предвзятость в научном материале.

Организационный комитет отвечает за обеспечение того, что все потенциальные конфликты интересов в программе объявляются участникам до начала деятельности. Вопросы для этой статьи доступны на: сайте European Heart Journal <http://www.oxforde-learning.com/eurheartj> и EOK <http://www.escardio.org/guidelines>.

Список литературы: http://www.scardio.ru/rekomendacii/rekomendacii_esc/